

UFRuralRJ
INSTITUTO DE VETERINÁRIA
CURSO DE PÓS-GRADUAÇÃO EM
MEDICINA VETERINÁRIA

DISSERTAÇÃO

COMPLICAÇÕES PÓS-CIRÚRGICAS EM CADELAS
SUBMETIDAS A OVÁRIO-HISTERECTOMIA

FABIANE AZEREDO ATALLAH

2008



UNIVERSIDADE FEDERAL RURAL DO RIO DE JANEIRO
INSTITUTO DE VETERINÁRIA
CURSO DE PÓS-GRADUAÇÃO EM MEDICINA VETERINÁRIA

**COMPLICAÇÕES PÓS-CIRÚRGICAS EM CADELAS SUBMETIDAS A
OVÁRIO-HISTERECTOMIA**

FABIANE AZEREDO ATALLAH

Sob Orientação da Professora Doutora

Marilene Farias de Brito Queiroz

e Co-orientação do Professor Doutor

Ricardo Siqueira da Silva

Dissertação submetida como requisito parcial para obtenção do grau de **Mestre** em Medicina Veterinária na área de Ciências Clínicas e Patologia

Seropédica, RJ

Janeiro de 2008

UNIVERSIDADE FEDERAL RURAL DO RIO DE JANEIRO
INSTITUTO DE VETERINÁRIA
CURSO DE PÓS-GRADUAÇÃO EM MEDICINA VETERINÁRIA

FABIANE AZEREDO ATALLAH

Dissertação submetida como requisito parcial para obtenção do grau de **Mestre em Ciências**, no curso de Pós Graduação em Medicina Veterinária, na área de concentração de Ciências Clínicas.

DISSERTAÇÃO APROVADA EM __/__/__

Profa. Dra Marilene Farias de Brito- UFRRJ

Prof. Dr. Ricardo Siqueira da Silva- UFRRJ

Profa. Dra. Ticiano do Nascimento França UNESA

DEDICATÓRIA

Aos meus avós, Nélia e Ary, tenho a certeza de que estão compartilhando comigo mais essa vitória. Vocês são estrelas de primeira grandeza e brilharão eternamente na minha vida.

AGRADECIMENTOS

Acima de tudo e de todos, sempre Deus, por tudo e por todas as coisas...

Aos meus avós (Nélia e Ary) sem vocês nada disso seria possível. O meu mais profundo carinho e agradecimento, pela orientação e valores que formaram o meu caráter. Tudo que eu disser sempre vai ser muito pouco!

À minha mãe pelo simples fato de estar ao meu lado hoje, isso me deixa infinitamente feliz!!!!!!

Aos professores:

Ao professor e grande amigo Aguinaldo, que sempre que precisei, ou melhor, quando eu mais precisei, resolveu ficar ao meu lado e me ajudar, me ajudar sempre. muuuito obrigada! A alma da simplicidade, da disponibilidade sem querer nada em troca, conselhos e experiência sempre para oferecer, você sempre vai ser o Mestre!

Ao professor e amigo, Dr. Ricardo Siqueira por ter dividido comigo a prática das cirurgias, ter me ensinado o pouco que hoje sei. Pelas oportunidades profissionais a mim oferecidas, e por todo conhecimento passado, o que o torna exemplo profissional a ser seguido. Pela cooperação nessa etapa final, meu reconhecimento e meu muito obrigada.

À professora e Dra Heloisa Justen outro exemplo de profissional a ser seguido. Ao professor Haroldo Almeida pelas oportunidades a mim oferecidas, entre aulas que administrei e cirurgias comigo compartilhadas. À professora e Dra Marta Albuquerque e ao professor e Dr. Luís Figueira que também contribuíram muito para a minha formação. Muito obrigada.

À minha orientadora Marilene de Farias pela surpreendente presença e cooperação durante o meu trabalho. Nunca saberei traduzir meu reconhecimento a toda sua atenção.

Ao estimado amigo Sena Maia, que propiciou como ninguém, a realização de um grande sonho, sempre presente e disposto a resolver tudo. Que Deus te ilumine sempre, para que continue abrindo caminhos para novos profissionais.

Aos amigos Aline e “Goiano” e a todos os outros que de alguma forma me ajudaram (enfermeiros Vanilda, Ana, Manoel, Tatiana, Diórgenes, D. Josefa). Às cadelas as quais operamos e aos seus responsáveis; aos professores Rita e Paulo Botteon e à toda minha família. Cada um uma história, um agradecimento em particular; a cada um, tanto a dizer...sei que cada um sabe sua importância ímpar nessa história. MUITO OBRIGADA!

RESUMO

Atallah, Fabiane Azeredo. Avaliação das complicações pós-operatórias em cadelas submetidas à ovário-histerectomia. Seropédica: UFRuralRJ, 2008. 76p. (Dissertação, Mestrado em Medicina Veterinária)

Esse estudo teve o objetivo de avaliar as complicações pós-operatórias em 20 cadelas anteriormente submetidas a ovário-histerectomia e corrigir cirurgicamente essas complicações, bem como correlacionar as alterações observadas nos exames diagnósticos pré-operatórios com as observadas durante a laparotomia exploratória. Os animais foram avaliados desde o primeiro dia de atendimento até o terceiro mês. Foram aplicados questionários aos proprietários e as cadelas foram submetidas a exames clínicos, laboratoriais e ultra-sonografia das regiões pélvica e abdominal. As complicações mais importantes na pós ovário-histerectomia observadas durante a laparotomia exploratória foram fístulas, granuloma de coto ovariano e uterino, aderências intestinais, ovário remanescente, hidronefrose e hidroureter. Duas cadelas vieram a óbito e, em todas as outras se conseguiu restabelecer as funções fisiológicas. Essa pesquisa identificou que esses erros estão sendo corriqueiramente cometidos, não só em projetos de castração como em entidades protetoras de animais, mas também em clínicas particulares, por acadêmicos de Medicina Veterinária que atuam precocemente em domicílios e por profissionais da Medicina Veterinária. Esse estudo indicou que os diversos equívocos cometidos durante a realização de uma ovário-histerectomia podem provocar severas alterações em diversos sistemas da cavidade abdominal animal que podem até culminar com o óbito.

Palavras-chave: Cadelas. Ovário-histerectomia. Complicações pós-operatórias.

ABSTRACT

Atallah, Fabiane Azeredo. Evaluation of postoperative complications in bitches submitted to ovariohysterectomy. *Seropédica*: UFRuralRJ, 2008. 76p. (Dissertation, Master of Veterinary Medicine)

This study aimed to evaluate the postoperative complications in 20 bitches previously submitted to ovariohysterectomy, correct these complications by surgery, and correlate the findings observed in preoperative diagnostic exams with those found during exploratory laparotomy. The animals were evaluated from the first day to the third month after consultation. Questionnaires were filled out by the owners. Bitches were submitted to clinical and laboratory exams, and ultrasound of the pelvic and abdominal regions. The most important complications observed were fistulas, ovarian and uterine stump granuloma, intestinal adherence, presence of ovarian remnants, hydronephrosis, and hydroureter. Two bitches died, and normal physiological functions were restored in all the other bitches. This study identified that mistakes that lead to these problems occur frequently during nonprofit reproductive control activities and in animal protection organizations as well as in private clinics, and are made not only by veterinary medicine students prematurely acting as veterinarians at the owners' homes, but also by veterinary medicine professionals. This study showed that mistakes made during ovariohysterectomy may cause several alterations in organs of the abdominal cavity that may lead to death.

SUMÁRIO

| | | |
|------------|-----------------------------------------------------------|-----------|
| 1 | INTRODUÇÃO..... | 1 |
| 2 | REVISÃO DE LITERATURA..... | 2 |
| 2.1 | Anatomia do Sistema Genito-Urinário Feminino | 2 |
| 2.2 | Irrigação..... | 2 |
| 2.3 | Indicações para Ovário-Histerectomia..... | 3 |
| 2.4 | Técnica Cirúrgica..... | 4 |
| 2.5 | Complicações Pós Ovário-Histerectomia..... | 5 |
| 2.5.1 | Complicações urológicas..... | 7 |
| 2.5.2 | Ovário remanescente..... | 8 |
| 2.5.3 | Aderências..... | 9 |
| 2.5.4 | Granulomas..... | 9 |
| 2.5.5 | Fístulas..... | 11 |
| 2.5.6 | Piometra de coto..... | 11 |
| 2.6 | Exames Diagnósticos..... | 12 |
| 2.6.1 | Ultra-sonografia..... | 12 |
| 2.6.2 | Urografia excretora..... | 12 |
| 2.6.3 | Cistografia..... | 13 |
| 2.7 | Fios de Sutura..... | 14 |
| 2.8 | Esterilização x Contaminação..... | 15 |
| 2.9 | Campanhas de Castração..... | 16 |
| 3 | MATERIAL E MÉTODOS..... | 17 |
| 3.1 | Seleção dos Animais..... | 17 |
| 3.2 | Avaliação no 1º dia de Atendimento..... | 17 |
| 3.3 | Avaliação no Pós-Operatório Imediato..... | 18 |
| 3.4 | Avaliação 24 horas Pós-Operatório..... | 19 |
| 3.5 | Avaliação no 7º dia Pós- Operatório | 19 |

| | | |
|------------|----------------------------------------------------------------------------------------------|-----------|
| 3.6 | Avaliação no 15^o dia Pós- Operatório | 19 |
| 3.7 | Avaliação no 3^o mês Pós- Operatório | 19 |
| 4 | RESULTADOS..... | 20 |
| 4.1 | Avaliação no 1^o dia de Atendimento..... | 20 |
| 4.2 | Análises Laboratoriais..... | 25 |
| 4.3 | Exames do Trato Urinário Inferior..... | 28 |
| 4.4 | Achados Histopatológicos..... | 37 |
| 5 | DISCUSSÃO..... | 48 |
| 6 | CONCLUSÕES..... | 54 |
| 7 | REFERÊNCIAS BIBLIOGRÁFICAS..... | 55 |
| 8 | ANEXOS..... | 61 |
| 8.1 | Anexo I - Ficha de identificação do animal, histórico e anamnese..... | 61 |
| 8.2 | Anexo II - Ficha de exame clínico..... | 62 |
| 8.3 | Anexo III - Ficha de exames laboratoriais..... | 63 |
| 8.4 | Anexo IV - Ficha de exame ultrassonográfico..... | 64 |
| 8.5 | Anexo V - Ficha de exame de urografia excretora..... | 65 |
| 8.6 | Anexo VI - Ficha de exame de cistografia retrógrada..... | 66 |
| 8.7 | Anexo VII - Ficha das alterações encontradas no transoperatório..... | 67 |
| 8.8 | Anexo VIII - Ficha de classificação do material de sutura utilizado.... | 68 |
| 8.9 | Anexo IX - Ficha de avaliação das 24 horas de pós-operatório..... | 69 |
| 8.10 | Anexo X - Ficha de avaliação no 7 ^o dia de pós-operatório..... | 70 |
| 8.11 | Anexo XI - Ficha de avaliação no 15 ^o dia e 3 ^o mês de pós-operatório. | 71 |
| 8.12 | Anexo XII - Ficha de valores laboratoriais de referência no cão..... | 72 |
| 8.13 | Anexo XIII - Laudos de Histopatologia..... | 73 |

ÍNDICE DE QUADROS

| | | |
|-------------------|---------------------------------------------------------------------------------------------------------------------------------------------------------------------------------|----|
| QUADRO 1 - | Local de realização da cirurgia, natureza das complicações no pós-operatório imediato, quando castrou e tempo de aparecimento das complicações após a ovário-histerectomia..... | 21 |
| QUADRO 2 - | Sintomas observados no primeiro dia de atendimento das cadelas com complicações pós-ovário-histerectomia | 23 |
| QUADRO 3- | Resultado das análises laboratoriais das cadelas com complicações pós-ovário-histerectomia no primeiro dia de atendimento | 26 |
| QUADRO 4- | Natureza das complicações observadas ao exame ultra-sonográfico, após a ovário-histerectomia..... | 27 |
| QUADRO 5- | Resultado dos exames do sedimento urinário das cadelas com complicações pós-ovário-histerectomia..... | 29 |
| QUADRO 6- | Material de sutura utilizado na ovário-histerectomia, classificado através de observação macroscópica e informação do cirurgião..... | 35 |
| QUADRO 7- | Avaliação das cadelas com complicações pós-ovário-histerectomia, no pós-operatório imediato e após 7, 15 e 30 dias da correção cirúrgica..... | 36 |

ÍNDICE DE FIGURAS

| | | |
|-------------------|----------------------------------------------------------------------------------------------------------------------------------------------------|----|
| FIGURA 1 - | Anatomia do trato genitourinário feminino..... | 3 |
| FIGURA 2- | Cadela 3. Fístula na região abdominal e exsudação serosanguinolento, 1 ano após a ovário-histerectomia..... | 24 |
| FIGURA 3- | Cadela 10. Dermatite por lambedura na região do flanco esquerdo, 6 anos após a ovário-histerectomia..... | 24 |
| FIGURA 4- | Cadela 14. Urografia excretora na posição ventro-dorsal. Observa-se ausência de drenagem (seta) após 20 minutos da administração do contraste..... | 30 |
| FIGURA 5- | Cadela 3. Granuloma na linha alba, 1 ano após ovário-histerectomia..... | 32 |
| FIGURA 6- | Cadela 5. Granuloma de coto uterino aderido à bexiga, 8 meses após ovário-histerectomia..... | 32 |
| FIGURA 7- | Cadela 15. Granuloma de coto uterino aderido à bexiga (animal errante)..... | 32 |
| FIGURA 8- | Cadela 20. Ovário remanescente normal, cinco anos após ovário-histerectomia..... | 32 |
| FIGURA 9 | Cadela 18. Aderência intestinal ao granuloma ovariano com formação de obstrução extraluminal e megacólon, 6 meses após a ovário-histerectomia..... | 33 |
| FIGURA 10 | Cadela 18. Aderência intestinal ao granuloma ovariano com formação de obstrução extraluminal e megacólon, 6 meses após a ovário-histerectomia..... | 33 |
| FIGURA 11 | Cadela 4. Megaureter, 9 meses após ovário-histerectomia..... | 34 |
| FIGURA 12 | Cadela 20. Ovário remanescente normal. Superfície do ovário esquerdo, (SAP 31109) HE. 10x..... | 41 |
| FIGURA 13 | Cadela 20. Ovário esquerdo remanescente normal e restos de tecido uterino. (SAP 31109) HE. 4x. | 41 |
| FIGURA 14 | Cadela 20. Ovário remanescente normal. Vê-se um corpo lúteo. (SAP 31109) HE. 16x..... | 41 |

| | | |
|------------------|----------------------------------------------------------------------------------------------------------------------------------------------------------------------------------------------------------------------------------------------------------------------------------|----|
| FIGURA 15 | Cadela 20. Ovário remanescente normal. Região superficial do ovário mostrando folículo primordial (seta) e parte de um folículo secundário (seta vasada). (SAP 31109) HE. 25x..... | 41 |
| FIGURA 16 | Cadela 12. Granuloma de coto uterino. Infiltrado inflamatório granulomatoso em coto uterino, rico em células gigantes e tecido conjuntivo fibroso. (T 1356-05) HE. 10x..... | 42 |
| FIGURA 17 | Cadela 15. Granuloma de coto uterino. Infiltrado inflamatório granulomatoso, rico em células gigantes e faixas de tecido conjuntivo fibroso. (T 488-06) HE. 25x..... | 42 |
| FIGURA 18 | Cadela 17. Granuloma de ovário direito. Infiltrado inflamatório granulomatoso, rico em células gigantes; em meio ao tecido necrótico se observam numerosas fibras, esféricas ao corte transversal (fio de sutura) e faixas de tecido conjuntivo fibroso. (T 487-06) HE. 4x..... | 42 |
| FIGURA 19 | Cadela 17. Granuloma de ovário direito. Mesma figura anterior em vista mais aproximada. (T 487-06) HE. 16x..... | 42 |
| FIGURA 20 | Cadela 13. Granuloma de coto uterino. Centro da fístula; em meio ao tecido necrótico se observam material exógeno, refringente ao corte transversal e longitudinal (fio de sutura). (T 1359-05) HE. 10x..... | 43 |
| FIGURA 21 | Cadela 13. Granuloma de coto uterino. Mesma figura anterior em maior aproximação (T 1359-05) PAS. 16x..... | 43 |
| FIGURA 22 | Cadela 13. Granuloma de coto uterino. Processo inflamatório granulomatoso, rico em células gigantes, macrófagos espumosos e polimorfonucleares degenerados e necróticos em focos mais densos entre faixas de tecido conjuntivo fibroso e colágeno jovem. (T 1359-05) HE. 4x..... | 43 |
| FIGURA 23 | Figura 23: Cadela 13. Granuloma de coto uterino. Proliferação de tecido conjuntivo e fibras musculares com focos de calcificação distrófica. (T 1359-05) HE. 4x..... | 43 |
| FIGURA 24 | Cadela 15. Granuloma de coto uterino. Em meio ao tecido necrótico e inflamatório granulomatoso se observa foco de material exógeno, cortados transversal e longitudinalmente, de coloração azulada e refringente (fio de sutura). (T 1362-05) HE. 10x. | 44 |
| FIGURA 25 | Cadela 15. Granuloma de coto uterino. Mesma figura anterior em maior aproximação. (T 1362-05) PAS. 10x..... | 44 |
| FIGURA 26 | Cadela 10. Rim direito. Tecido cortical renal comprimido pela extensa dilatação cística da pelve. (T 486-06) HE. 4x..... | 45 |

| | | |
|------------------|------------------------------------------------------------------------------------------------------------------------------------------------------------------------------------------------------------------------------|----|
| FIGURA 27 | Cadela 10. Rim direito. Tecido renal com processo inflamatório crônico, fibrose e dilatação cística de túbulos renais. (T 486-06) HE. 4x..... | 45 |
| FIGURA 28 | Cadela 10. Cadela 10. Tecido cortical renal com dilatação e atrofia de glomérulos, aumento do filtrado glomerular, fibrose e infiltrado inflamatório linfoplasmocitário intersticial. (T 486-06) HE. 10x..... | 46 |
| FIGURA 29 | Cadela 18. Cólon descendente. Fragmento de alça intestinal com reação inflamatória envolta por proliferação de tecido conjuntivo, formando aderência entre alça intestinal e restos de tecido ovariano. (T 1243) HE. 4x..... | 47 |
| FIGURA 30 | Cadela 18. Cólon descendente. Fragmento de intestino envolto por proliferação de tecido conjuntivo, necrose e foco de mineralização. (T 1243) HE. 4x..... | 47 |

1 - INTRODUÇÃO

A intensa domesticação de animais, em virtude das características da sociedade atual, fez com que as pessoas adquirissem *pets* com o intuito de se manter uma relação homem-animal mais estreita. Nos últimos anos temos acompanhado o crescimento de várias campanhas promovidas por associações e instituições públicas e/ou privadas em favor da esterilização de animais de rua ou domiciliados. A ovário-histerectomia em cadelas é o procedimento cirúrgico mais comumente utilizado pelos veterinários para prevenir o estro e promover o controle da natalidade (Janssens & Janssens, 1991). Apesar de estarmos vivendo uma época grandiosa e rápida em termos de avanços técnico-científico dentro da Medicina Veterinária, muitos médicos veterinários cirurgiões, envolvidos nessas campanhas, junto a essas associações e instituições, ou que trabalham em clínicas atendendo animais de companhia, negligenciam a importância da utilização correta da técnica cirúrgica, dos fios de sutura e suas indicações. As técnicas de antissepsia e assepsia também estão sendo negligenciadas, possivelmente pela carência de conhecimentos nesta área e utilizam fios inadequados para a realização da ovário-histerectomia, muitas vezes não-cirúrgicos, em função do baixo custo e do fácil acesso.

Em corroborando com todos esses fatos, a alta casuística dessas complicações pós-operatórias é observada na rotina da clínica-cirúrgica.

Mediante todos esses aspectos e face à escassez da literatura que trate esse problema na Medicina Veterinária enfocando as nuances, não só técnicas, mas também econômicas e sociais é que se faz necessário uma investigação do assunto mais aprofundada e com maior critério a fim de conscientizar o cirurgião para a necessidade da utilização de material e técnica adequados.

2 - REVISÃO DE LITERATURA

2.1 - Anatomia Cirúrgica do Sistema Reprodutor Feminino

O aparelho reprodutivo feminino inclui os ovários, o oviduto, o útero, a vagina, a vulva e as glândulas mamárias. Os ovários se localizam dentro de um saco peritoneal (bursa ovariana) imediatamente caudal ao pólo de cada rim. O ovário direito é mais cranial do que o esquerdo e se situa dorsal ao duodeno descendente, enquanto que o ovário esquerdo se situa dorsal ao cólon descendente e lateral ao baço. O ligamento próprio prende o ovário ao corno uterino, já o ligamento suspensório prende o ovário a fáscia transversal, medial as duas últimas ou à última costela. O pedículo ovariano (mesovário) inclui o ligamento suspensório e sua artéria e veia ovarianas, quantidades variáveis de tecido conjuntivo e gordura. O ligamento largo (mesométrio) é a dobra peritoneal que suspende o útero. O ligamento redondo corre na borda livre do ligamento largo, a partir do ovário, pelo canal inguinal junto com o processo vaginal. O útero possui um corpo pequeno e cornos estreitos e longos. A cérvix corresponde à parte caudal contraída do útero, e é mais espessa que o corpo uterino e a vagina. Ela é orientada em uma posição quase vertical, com a abertura uterina dorsal. A vagina é longa e se conecta com o vestíbulo vaginal na entrada uretral (FOSSUM, 2002; BOJRAB, 1996; DYCE et al, 1990).

2.2 - Irrigação

O complexo arteriovenoso ovariano repousa sobre o lado medial do ligamento largo e se estende da aorta para o ovário. Os dois terços distais do complexo arteriovenoso ovariano são torcidos, semelhantemente ao plexo pampiniforme nos machos. A artéria ovariana supre o ovário e a porção cranial do corpo uterino. O suprimento sanguíneo para o útero provém das artérias e veias uterinas. Existem pequenas anastomoses no ligamento largo entre os ramos da artéria ovariana e os ramos da artéria uterina. A veia ovariana esquerda drena para dentro da veia renal esquerda e a veia ovariana direita drena para dentro da veia cava caudal. As veias uterinas correm

em associação íntima com as artérias uterinas e terminam caudalmente nas veias ilíacas internas. (FOSSUM, 2002; BOJRAB, 1996; DYCE et al, 1990).

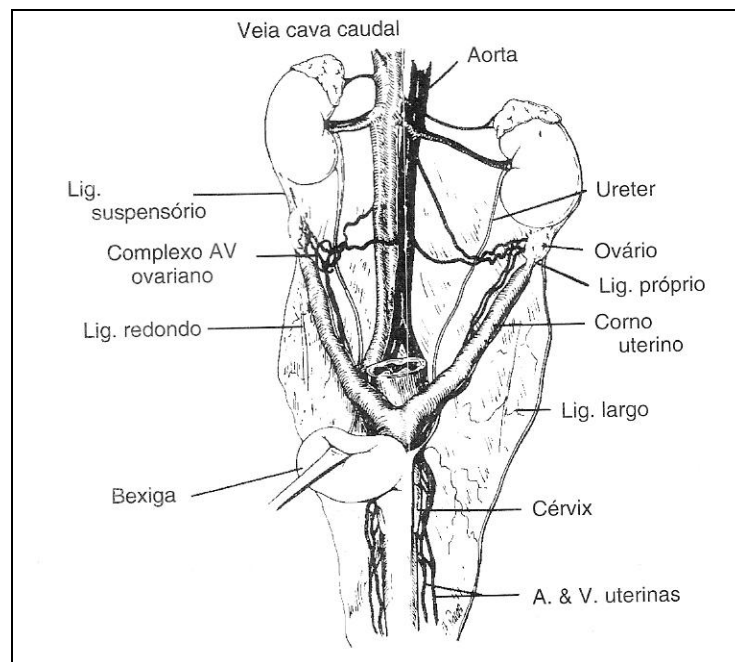


Figura 1. Anatomia do sistema genito-urinário feminino canino. (Bojrab, 1996).

2.3 - Indicações para Ovário-Histerectomia Eletiva

Ovário-histerectomia (OVH) em cadelas é a cirurgia eletiva mais comumente realizada na Medicina Veterinária e tem sido a base para o controle populacional mais utilizado pelos veterinários no mundo todo, cujo principal objetivo é evitar a reprodução e o controle da natalidade além de prevenir o estro. Já que a aplicação de hormônios sintéticos apresenta

complicações à saúde do animal e limitam a capacidade de reprodução (CONCANNON & MEYERS-WALLEN, 1991).

Outras razões para OVH incluem; pseudociese, prevenção de tumores mamários, correção de anomalias congênitas, prevenção e tratamento de piometra, metrites, neoplasias ovarianas, uterinas ou vaginais, cistos, torção e prolapso uterino, subinvolução de locais placentários, prolapso e hiperplasia vaginal, controle de algumas anormalidades endócrinas (diabetes), epilepsia e dermatoses (ex.demodicose). Pearson, em 1973, indicou a ovário-histerectomia, pois era contra os tratamentos hormonais para evitar o estro. Talvez por esta razão é considerada a cirurgia que mais apresenta complicações pós-operatórias (EWERS & HOLT, 1992; KILES et al, 1996; BRADLEY et al, 2000; FOSSUM, 2002).

2.4 - Técnica Cirúrgica

A paciente é preparada para laparotomia mediana e a abertura da cavidade abdominal é feita como de padrão. O corno uterino direito é localizado com auxílio do dedo indicador do cirurgião. Neste momento usa-se o dedo indicador ou tesoura para aplicar tração caudolateral no ligamento suspensor, próximo ao rim, sem lacerar os vasos ovarianos, para permitir exteriorização do ovário. É feita uma fenestração no ligamento largo caudal ao pedículo ovariano, com tesoura romba ou outro material rombo imediatamente caudal à artéria e veia ovarianas. Várias técnicas foram desenvolvidas para a ligadura segura desse pedículo. O “método de três pinças”, que se baseia na colocação de três pinças hemostáticas curvas, abrangendo todo pedículo que contém a artéria e veia ovarianas, e apenas uma dessas é colocada no ligamento próprio do ovário e todas com as pontas voltadas para cima. O pedículo pinçado é seccionado com o cuidado de remover os ovários por completo. Retira-se a pinça mais proximal e faz-se uma ligadura em “8” nesse local (passa-se à agulha romba através do ligamento); após ter a certeza de que está amarrada firmemente, faz-se uma nova ligadura em laço, proximal a primeira, depois é colocada uma pinça hemostática no ligamento suspensório. Transecciona-se o pedículo ovariano distal à pinça e ao ovário. Abre-se a bursa ovariana para examinar e certificar-se de que o pedículo foi removido completamente, retira-se a pinça e observa-se a possível ocorrência de hemorragia. O

corno uterino é rastreado até o corpo do mesmo e assim tem-se acesso ao outro corno uterino e repete-se o processo do lado esquerdo. Uma fenestra é feita no ligamento largo, ao lado do corpo uterino, junto à artéria e veia uterinas. São colocadas duas pinças de carmalt envolvendo ambos os ligamentos em cada lado, transecciona-se artéria e veia uterinas e faz-se a ligadura. Aplica-se tração cranial no útero e liga-se o corpo uterino cranialmente à cérvix. Coloca-se um fio de sutura em “8” pelo corpo, usando-se a ponta da agulha e envolvendo os vasos uterinos em cada lado. Uma pinça de carmalt é colocada no corpo uterino, cranial às ligaduras. Alguns cirurgiões colocam uma a três pinças antes de se realizar a ligadura. O coto uterino é recolocado no interior do abdome antes de se soltar as pinças hemostáticas. Recomenda-se a peritonização do coto uterino para evitar aderência de vísceras no mesmo. Fecha-se a parede abdominal em três camadas (SLUIJS ,1992; FOSSUM, 2000; FOSSUM, 2002).

Vários cirurgiões discordavam sobre a definição das técnicas, objetivos e da própria técnica em si. Profissionais veterinários desejavam muito que o termo castração fosse entendido pelo público para representar uma ovário-histerectomia (JOSHUA, 1965).

2.5 - Complicações Pós Ovário-Histerectomia

As complicações pós ovário-histerectomia têm sido relatadas há 40 anos por vários autores (HOLT, BOHANON & DAY, 2006; Mc EVOY, 1994).

Tais complicações podem ser classificadas como maiores ou menores. As maiores requerem tratamento extenso e/ou tratamento cirúrgico adicional, os exemplos incluem: hidroureter, hidronefrose, piometra de coto, formação de fístulas, aderências e ainda obstrução colônica. As menores que são de fácil resolução, ocorrem no transoperatório ou nas primeiras semanas que seguem. Tais complicações também podem ser classificadas de acordo com o tempo que ocorrem, complicações trans-operatórias, pós-operatórias imediatas ou ainda tardias (BURROW et al, 2005; Mc EVOY, 1994; EWERS & HOLT, 1992).

A frequência dessas complicações tem sido descrita entre 12,2% e 31,5%. Outros exemplos incluem complicações anestésicas reversíveis, hemorragias transoperatórias

controláveis, seroma, descência e infecção da sutura (POLLARI et al, 1996; POLLARI et al, 1996).

Com relação às complicações pós-operatórias, Joshua, em 1965, dissertou sobre o desenvolvimento de granulomas associados à contaminação do material de sutura ou falhas cometidas durante a assepsia co-existentes, permitindo o desenvolvimento de fístulas no flanco, hidronefrose culminando com nefrectomias, obstrução intestinal, piometra de coto e ainda complicações da ferida cirúrgica abdominal.

Pearson, em 1973, também descreveu sobre as complicações pós-operatórias decorrentes de uma OVH, além das possibilidades de tratamentos para revertê-las. As que foram citadas por ele são: granuloma de cotos uterino e ovariano com formação de fístulas, estro recorrente, piometra de coto uterino, aderências intestinais e incontinência urinária. As complicações da ferida cirúrgica foram descartadas por este autor, pois acreditava não se tratar de uma complicação específica pós OVH.

Em 1987, MacCoy relatou também sobre todas as complicações supracitadas, inclusive sobre a retenção intra-abdominal de compressas cirúrgicas. Porém trabalhou mais a fundo em relação às complicações urológicas, pois acreditava que a formação de fístula ureterovaginal ocorria devido a um equívoco comumente cometido pelos cirurgiões veterinários.

Existe uma dificuldade de se obter um índice verdadeiro de complicações pós-operatórias em cadelas submetidas à OVH, já que há uma carência de informações sobre essas complicações oriundas de clínicas particulares. Baseado nisso, Wise (1996) supunha que a informatização reduziria essas barreiras e permitiria um acesso maior aos índices dessas complicações nestes estabelecimentos, pois em geral as complicações que são reportadas nos estudos, são oriundas de levantamentos realizados dentro de hospitais universitários e/ou clínicas e hospitais de referência.

Sobre as complicações advindas dos procedimentos realizados nas universidades, Burrow (2005) citou que os alunos próximos a se tornarem novos profissionais criam uma expectativa e desejo de sair da universidade habilitados para realização de cirurgias de castração e acabam realizando o procedimento sem seguir corretamente as técnicas cirúrgicas. O próprio público espera desses profissionais, que eles sejam capacitados, ou que ainda tenham "obrigação" de saber operar logo no início da carreira. O autor ainda relatou o ensino da prática de castração que é usado na Universidade de Liverpool, o qual é exercido pelo acompanhamento de um profissional para cada aluno (chamado de ensino "one-to-one"), que deveria ser seguido por

grande parte das universidades, porém reconheceu que a prática desse método requer recursos financeiros elevados e que ficaria inviável na maioria das universidades.

Algumas alternativas para o treinamento da prática cirúrgica, é o uso de cadáveres, que evita que alunos possam aumentar significativamente o tempo cirúrgico de uma OVH, na tentativa de adquirir habilidade cirúrgica em animais vivos, o que propicia infecção em potencial. Os cadáveres estão sendo muito bem empregados em algumas especialidades dentro da cirurgia, como a ortopedia e seriam inusitados para as cirurgias intra-abdominais devido à ocorrência do rigor pós-mortem e autólise. O treinamento prático em animais vivos, muitas vezes oferece limites, como o que pode ser observado nas cirurgias de OVH, a qual só pode ser realizada uma única vez (GRIFFON, 2000).

2.5.1 - Complicações Urológicas

Entre as complicações pós OVH tem sido relatadas com frequência as alterações urológicas. A formação de fístula ureterovaginal é uma consequência da ligadura acidental do(s) uretere(s), junto com o canal vaginal remanescente e posterior necrose da área o que resulta na formação da fístula (JOHNSTON, 1991; LAMB, 1994). A obstrução do ureter pode culminar em hidroureter e severa hidronefrose. Há relatos entre as complicações de transecção de ureter, podendo inclusive causar urinoma (TIDWELL et al, 1990) e ainda transecção de parte de um ureter ao invés de um corno uterino (KILES et al, 1996).

A incontinência urinária em cadelas pode ser resultado de uma variedade de causas, assim como um processo inflamatório, defeito físico adquirido ou ainda congênito. Causas fisiológicas incluem incompetência do músculo detrusor e instabilidade do mecanismo do esfíncter que podem responder ao tratamento hormonal (THRUSFIELD, 1985). Vários outros relatos têm atribuído o surgimento de incontinência urinária a efeitos hormonais consequentes à OVH e ovariectomia. O autor observou incontinência urinária hormonal em 34 de 791 cadelas submetidas à OVH. Janssen and Janssen (1991) revelou que 12 de 72 cadelas (18%) submetidas a ovariectomia mostraram incontinência urinária entre 1 e 5 anos depois da cirurgia.

Em 2006, Bradley et al, incluíram sintomas tais como anúria, distensão abdominal e sintomas inespecíficos tais como diarreia, vômitos que se manifestam em função da diminuição da função renal.

2.5.2 - Ovário Remanescente

A síndrome do ovário remanescente é a presença de tecido ovariano funcional em cadelas previamente pan-histerectomizadas, não sendo considerada uma condição patológica e sim uma complicação pós-cirúrgica, que está relacionada com a performance do cirurgião veterinário. Vários casos desta síndrome têm sido diagnosticados e solucionados pelos próprios veterinários que operaram. Essas cadelas apresentam sintomas relacionados significativamente com o pró-estro e estro. A falha na remoção de todo tecido ovariano resulta na colocação imprópria das pinças, das ligaduras ou ainda da pobre visualização do campo cirúrgico, decorrente de uma incisão muito pequena. Alguns autores ainda atribuem essa complicação à OVH de difícil execução, assim como em cadelas de raças gigantes ou ainda muito pesadas. O ovário direito apresenta maior envolvimento do que o esquerdo devido à sua localização anatômica ser mais cranial (MANFRA-MARRETA, 1989). Devido a estas condições muitos cirurgiões preferem realizar a cirurgia durante o estro, pois os folículos do ovário estão em formato muito mais fácil de serem localizados. O tratamento de escolha para o diagnóstico definitivo da síndrome do ovário remanescente é a laparotomia exploratória com excisão cirúrgica do ovário e a confirmação histopatológica (WALLACE, 1991).

2.5.3 - Aderências

As aderências ocorrem quando as superfícies serosas dos órgãos são lesionadas por qualquer razão, geralmente por distensão excessiva de alguma víscera como o útero em caso de prenhez ou ainda pela excessiva manipulação intra-abdominal no trans-operatório. Quando são provenientes de inflamação branda são classificadas como fibrinosas ou reversíveis. Uma inflamação mais severa poderá induzir à formação de aderências fibrosas ou irreversíveis (HENDERSON, 1996).

No âmbito da medicina veterinária, o principal distúrbio associado a esta complicação é a obstrução do sistema gastrointestinal. As obstruções colônicas extraluminais secundárias a aderência são relativamente raras, mas causam sérias complicações, que muitas vezes requer ressecção e anastomose intestinal. Essas obstruções podem ser conseqüência da formação do granuloma ao redor do material de sutura inabsorvível que acabam envolvendo a alça intestinal (SMITH & DAVIES, 1996; MUIR et al, 1991).

2.5.4 - Granulomas

Um das complicações mais graves observadas após OVH é o desenvolvimento de reação inflamatória que envolve a ligadura do útero e dos ovários. Microscopicamente, observam-se formações granulomatosas, com infiltrado linfoplasmocitário com múltiplas e polimorfas células gigantes multinucleadas de corpo estranho, que englobam partículas de fio (PEARSON, 1973; JARRETA, 2004). Pode-se dizer que um corpo estranho, no caso fio de sutura, que não seja prontamente removido pelas enzimas, criará uma resposta celular resultando na formação de uma cápsula de tecido fibroso ao redor do material. Porém, é imprescindível que toda discussão sobre reação tecidual por presença de material estranho esteja sob certeza de ausência total de contaminação, pois qualquer reação inflamatória, por mínima que seja acompanhando determinada contaminação por bactérias, pode modificar tanto em extensão, como em qualidade, a reação tecidual do corpo estranho, podendo resultar numa inflamação

crônica e o resultado final de uma inflamação crônica é um granuloma (ROSENBERG, 1962). Os granulomas se formam muito lentamente e resultam do acúmulo de macrófagos que ingeriram material estranho. Os macrófagos ativados podem liberar mediadores quimiotáticos, que atraem células mesenquimais até o tecido lesionado e estimulam a conversão de macrófagos até fibroblastos. Assim, o macrófago pode também ser o fator que permite suplantar a entropia e iniciar o processo de cicatrização. Uma das causas mais comuns do surgimento de granulomas pós-operatórios é a penetração na ferida de amido ou talco da luva e materiais de sutura, particularmente os não absorvíveis. Entretanto, com a persistência da causa desencadeante, ou com a adição de novos fatores como a infecção ou material estranho, o processo pode persistir e eventualmente tornar-se destrutivo, e não reparativo. (MULLER, 1981).

Ralph et al (1992) relataram que a ocorrência de contaminação dos fios multifilamentares promove o aparecimento de sintomas tais como fístulas e granulomas brevemente após o procedimento cirúrgico. Muitas vezes observa-se o desenvolvimento de granuloma inflamatório em resposta à presença de fio de sutura no coto uterino, o qual adere-se à bexiga podendo levar a cadela a manifestar incontinência urinária ou disúria por causar uma obstrução extraluminal (Mc EVOY, 1994; BRADLEY et al, 2000; SPACKMAN, 1982).

Spackman e colaboradores (1982) acreditavam que o aparecimento de fístulas na região do flanco, disfunção urinária e obstrução intestinal parcial eram conseqüência da presença do granuloma. A etiologia dessa reação tecidual é controversa (RALPH et al, 1992; PEARSON, 1973). Porém hoje já se atribui a formação do granuloma à utilização de material de sutura inabsorvível e à falta de assepsia cirúrgica. Estudos recentes sugerem que a causa seria a interação de vários fatores: material de sutura, bactéria e tecido corporal. Essa interação seria a principal causa para a formação do granuloma (SPACKMAN et al, 1982).

2.5.5 - Fístulas

Tratos fistulosos, quando presentes, são um desafio diagnóstico por apresentarem um potencial etiológico que podem incluir processo inflamatório infeccioso (quando está associado com trauma ou corpo estranho), neoplasias, parasitismo ou causas congênitas. A causa mais comum, em cadelas castradas, é a presença de reação tecidual ao redor do fio de sutura (MATTEUCI et al, 1999 & DAIGLE et al, 2001). Animais com granuloma ovariano e/ou uterino geralmente desenvolvem abscesso e/ou trato fistuloso severo, meses ou anos após à OVH. O material inabsorvível e multifilamentar tem sido associado ao aparecimento de trato fistuloso, quando utilizado para realização das ligaduras dos pedículos ovarianos e do coto uterino, pois a alta aderência bacteriana e a capilaridade do fio multifilamentar podem contribuir para uma infecção persistente. Alguns autores atribuem ao uso de material inabsorvível, ao contrário de outros, que acreditam que fios absorvíveis como catégute, certamente são capazes de causar formações fistulares em região sub-lombar (RALPH et al, 1992; JOHNSON-NEITMAN, 2006).

2.5.6 - Piometra de Coto Uterino

A piometra de coto uterino poderá ocorrer toda vez que o cirurgião, durante uma OVH, não remover todo o corpo uterino ou qualquer segmento de um dos cornos uterinos e ainda quando o mesmo, equivocadamente, deixa permanecer resíduo de tecido ovariano, sendo o mais freqüente de acontecer. Assim sendo o animal apresentará níveis sanguíneos de progesterona elevados, passará por ciclos estrais e durante o diestro o útero estará sob influência de progesterona produzida por corpos lúteos ovarianos. A fonte de progesterona poderá não ser apenas endógena proveniente do tecido ovariano residual, mas também de compostos progesteronais exógenos que podem ser provenientes de medicamentos utilizados para tratar dermatites, por exemplo. A contaminação bacteriana primária do útero não é a causa principal da piometra, entretanto, bactérias habitantes anormais da vagina podem migrar através da cérvix aberta. A progesterona atua no tecido uterino que permaneceu, inibindo assim a resposta leucocitária normal em resposta a uma infecção ali presente (STONE, 1985).

2.6 - Exames Diagnósticos

2.6.1 - Ultra-sonografia

O avanço tecnológico tem aumentado a possibilidade de diagnóstico disponível e o exame ultra-sonográfico tem se tornado uma importante ferramenta de auxílio no diagnóstico em Medicina Veterinária; Na ultra-sonografia de pequenos animais, o aparelho reprodutor feminino é um dos mais comumente avaliados e também tem sua contribuição na pesquisa de alterações pós OVH, tais como hidronefrose, piometra de coto, presença de formações císticas decorrentes de porção de estroma ovariano não retirado, granuloma por reação ao fio de sutura, que podem, inclusive, apresentar fístulas que drenam conteúdo purulento para o exterior através da pele (JARRETA, 2004; ARMBRUST et al, 2003).

A ultra-sonografia é uma excelente alternativa de identificação de corpo estranho, com ou sem formação fistular, não radiopaco e tem sido usado com sucesso em várias áreas do corpo humano e animal. Além de oferecer uma localização tridimensional exata do material estranho permite que haja um plano pré-operatório minucioso. A detecção da extensão do abscesso ou do trato fistuloso é outro benefício da ultra-sonografia quando comparada com uma radiografia simples ou com exame de fistulografia (ibid).

2.6.2 - Urografia Excretora

A urografia excretora é um tipo de estudo por contraste usado para verificar e localizar doenças do trato urinário superior, através do qual podem ser obtidas informações sobre a função renal e a fisiopatologia da doença.

Este exame é usado para avaliar o tamanho, a forma, o contorno, a posição e densidade dos rins. Os ureteres também podem ser avaliados com relação ao tamanho, forma, posição e terminação.

Devido às informações limitadas obtidas através das radiografias simples, a urografia tem sido mais utilizada para avaliar ambos os rins e ureteres (CHRISTOPHER, 1993). Apesar de a urografia excretora ser um exame relativamente comum, não invasivo, seguro e rotineiro também

tem algumas limitações. Primeiro depende de um veterinário com experiência e em segundo lugar a ultra-sonografia oferece mais detalhes sobre o parênquima renal enquanto que a urografia excretora permite excelentes detalhes do trato urinário total e ainda é utilizado essencialmente para avaliar a pelve renal, especialmente os ureteres. O primeiro passo para uma boa performance desse exame é preparar adequadamente o paciente. O contraste à base de iodo é injetado com o equivalente a 400 a 800 mg/kg de peso, através de um cateter venoso. Imediatamente após a administração do contraste, as radiografias nas posições, ventro-dorsal e lateral direita devem ser executadas. Um exame típico requer radiografias nessas posições que devem ser realizadas 5, 20 e 40 minutos após a administração. O estudo está completo quando as questões sobre o trato urinário superior são esclarecidas (HEUTER, 2005).

2.6.3 - Cistografia

A cistografia é um tipo de exame que utiliza contraste para avaliar a bexiga urinária, podendo ser realizada com contraste positivo (cistograma). Esse estudo permite avaliar a bexiga urinária morfológicamente, sua posição, distensibilidade, integridade, espessura da parede, lesões intramurais e intraluminais, presença de tumores, divertículos e cálculos. Suas indicações incluem investigações das causas de disúria, incontinência, hematúria, infecção urinária e até mesmo avaliação da integridade da bexiga se, por exemplo, há ruptura traumática e ainda distúrbios na sua localização (hérnia perianal) (OWENS & BIERY, 1998).

A preparação do animal inclui administração de enemas 24 horas antes do exame para esvaziamento do cólon e reto (OWENS & BIERY, 1998).

Durante o exame, usando técnicas assépticas, é feita a cateterização da bexiga e infundi-se contraste médio iodado (geralmente a dose é entre 2 a 4 ml/kg de peso corporal) diluído (1 parte de contraste para 3 de água), é preparado uma quantidade suficiente para distender a bexiga, a qual é palpada para evitar distensão excessiva e obtêm-se projeções lateral e ventro-dorsal (OWENS & BIERY, 1998).

2.7 - Fios de Sutura

Existe uma grande variedade de materiais cirúrgicos viáveis para realização de uma OVH. O pedículo ovariano e o corpo uterino podem ser ligados por fios inabsorvíveis assim como absorvíveis. Apesar dos fios inabsorvíveis serem a preferência dos veterinários, a literatura contém vários relatos sobre complicações em consequência da utilização desse tipo de material.

Oliveira e colaboradores em 1985 relataram que a inexistência de um fio de sutura ideal tem motivado a procura de novos materiais, bem como incentivado o estudo do comportamento dos fios atualmente utilizados. Essas investigações vêm sendo desenvolvidas sob diversos pontos de vista: a resistência à tração, absorção e mais comumente, a intensidade, a natureza e a extensão as reações tissulares aos diferentes fios. Um bom fio de sutura deve ser pouco irritante para os tecidos, determinar uma fase exsudativa de pequena intensidade e de curta duração e não retardar a proliferação de fibroblastos (CARIDADE, 1981; GADELHA, 2004).

Castro et al, (1974) realizaram estudo comparativo em ratos, empregando algodão, náilon e poliéster. O algodão provocou reação inflamatória de maior intensidade, bem como reação de corpo estranho mais pronunciada.

Tomando por base o objetivo do estudo anterior, em 1981, Caridade et al estudaram, em ratos, a reação tissular da mucosa jugal, frente aos fios de algodão, seda e categute. O algodão promoveu os piores resultados.

Okamoto et al (1990), relataram que alguns materiais de sutura podem influenciar a proliferação celular. Os materiais de sutura devem ser biocompatíveis e adequados a cada procedimento, capazes de promover fase exsudativa e inflamatória de curta duração. Com relação à utilização do algodão, os autores justificam a preferência devido a sua fácil manipulação e fácil esterilização. Porém este material de sutura é multifilamentar o que o faz reter vários resíduos, além de produzir severa área inflamatória.

Gadelha et al (2004), concluíram que a ligadura dos pedículos ovarianos e do corpo uterino quando feita com fio de náilon induz uma reação tecidual e mais tarde formação de aderências.

2.8 - Esterilização X Contaminação

Remota a épocas antigas a preocupação com a desinfecção, anti-sepsia e medidas de higiene para evitar e combater as doenças (UFMG, 1993; ANDRADE, 2004).

Pauster em 1851 provou definitivamente a não existência da geração espontânea, o que fez o cirurgião inglês Lister, em 1867, instituir a cirurgia anti-séptica, usando como desinfetante, o ácido fênico. Tal aplicação relacionou-se ao fato de Lister, impressionado com os trabalhos de Pauter, pensar: “se o ar está cheio de micróbios e se, por outro lado, as fermentações e putrefações são produzidas por micróbios, deveria ser possível evitar as infecções pós-operatórias, desinfetando previamente o instrumento cirúrgico, o campo operatório e as mãos do cirurgião” (BIER, 1994; ANDRADE, 2004).

Estes achados formaram a base para o desenvolvimento da cirurgia asséptica, reduzindo drasticamente a incidência de infecção pós-operatória que, entretanto, ainda ocorre em nosso meio (ANDRADE, 2004).

Desde que Lister instituiu seus “princípios anti-sépticos”, o objetivo da cirurgia asséptica tem sido a redução do nível de contaminação das feridas cirúrgicas. A preparação operatória de pacientes (tricotomia, limpeza do local da cirurgia) reduz o risco de infecção. Um cirurgião adequadamente preparado, usando avental, gorro, máscara e luvas raramente irá contaminar uma ferida, a menos que uma dessas barreiras deixe de ser cumprida. Além da preparação do paciente, e de toda equipe cirúrgica, a esterilização do equipamento e materiais cirúrgicos, a manutenção da sala de cirurgia, o uso de técnica cirúrgica apropriada e o tratamento pós-operatório correto são a base para a prevenção da infecção cirúrgica (JONES R. L., 1986; KETAREN et al, 1981).

A OVH é considerada um procedimento cirúrgico limpo-contaminado (PAGE, 1993). Porém convencionou-se, a administração de antibióticos profiláticos em algumas feridas limpas contaminadas, e isso não incluiu procedimentos eletivos de rotina como a OVH. Na medicina veterinária a infecção pós-operatória é comumente definida pelos profissionais apenas em presença de exsudato purulento, com ou sem inflamação (DUNNING, 2003).

2.9 - Campanhas de castração

Não há, no Brasil, publicações em relação às campanhas de castração realizadas por associações governamentais ou não, ONGs, clínicas particulares e outros. Porém em consulta a sites da Internet podemos observar que elas existem e muitas vezes são realizadas em “container”, trailers, ou até mesmo em sítios ou residências próximas a comunidades carentes, predispondo a infecção e realizando o procedimento cirúrgico de forma precária.

3 - MATERIAL E MÉTODOS

3.1 - Seleção dos Animais

Foram selecionadas vinte cadelas (*Canis familiaris*) anteriormente submetidas à OVH, de diversas raças, com idades entre 8 meses e 10 anos, atendidas no Setor de Cirurgia do Hospital Veterinário da UFRuralRJ, durante os meses de abril de 2006 a abril de 2007 e que apresentavam complicações pós-cirúrgicas confirmadas através de exames clínico, laboratorial e de exames complementares como ultra-sonografia, urografia excretora e cistografia retrógrada.

3.2 - Avaliação no 1º dia de Atendimento

Neste momento foi preenchida uma ficha de identificação na qual constavam dados do responsável e do animal, tais como: raça, idade, peso e pelagem. Um histórico e anamnese minuciosos também foram realizados para detecção de problemas relacionados à OVH anteriormente realizada. A confirmação da ocorrência dessas complicações pós-cirúrgicas, informações sobre o local onde foi realizada a cirurgia anterior e como se sucedeu o pós-operatório imediato e tardio estão descritas no Anexo I. Cada animal foi submetido a uma análise clínica detalhada para averiguação do estado geral. Foram verificadas colorações da mucosa, frequências respiratória e cardíaca, estado nutricional, estado de hidratação e nível de consciência. Incluiu-se ainda no exame físico a palpação abdominal (Anexo II).

A partir dessa triagem, as análises laboratoriais foram realizadas através da colheita de sangue para realização de hemograma, dosagens de uréia, creatinina, ALT, AST, EAS, cultivo bacteriano e antibiograma (Anexo III). A requisição dos exames complementares variou de acordo com cada quadro clínico apresentado. Caso a cadela apresentasse alteração dos valores padrão, nova colheita era feita após a estabilização do estado geral do paciente.

As complicações pós ovário-histerectomia foram detectadas através de análise clínica e sintomas manifestados pelo animal, tais como: disúria, constipação, anorexia, dentre outros e também através de exames complementares como ultra-sonografia (Anexo IV), urografia

excretora (Anexo V) e cistografia retrógrada (Anexo VI) que contribuíram para um diagnóstico mais preciso.

Os animais foram submetidos à anestesia, conforme protocolo estabelecido pelo anestesista responsável. Em seguida ao posicionamento, em decúbito dorsal, as cadelas foram preparadas para a intervenção cirúrgica. Todas as cadelas foram submetidas a uma laparotomia exploratória e a técnica variou de acordo com cada caso e suas complicações específicas. Este procedimento visou eliminar as complicações previamente identificadas nos exames pré-operatórios e confirmadas na laparotomia exploratória tais como: debridamento e desobstruções intestinais, ureterais, e ainda de vesícula urinária, retirada de ovários remanescentes, eliminação de aderências e retirada de granulomas inflamatórios. Todas as alterações encontradas durante a laparotomia foram registradas em fichas individuais (Anexo VII). O material obtido através da laparotomia tal como o rim, em caso de hidronefrose, o coto uterino, os granulomas inflamatórios, segmentos intestinais, vesícula urinária e ureteres foram fixados em formalina a 10%. Nessa ocasião foi observado, macroscopicamente, o tipo de material de sutura utilizado na ovário-histerectomia; e posteriormente foi realizado contato com o cirurgião, a fim de confirmar o tipo de fio utilizado (Anexo VIII).

O material coletado foi encaminhado ao Laboratório de Histopatologia do Instituto de Veterinária da UFRuralRJ para exame histopatológico, submetidos aos procedimentos de rotina, incluídos em parafina, cortados a 5 μ de espessura e corados pela hematoxilina-eosina e pelo PAS.

Durante o trans operatório foi realizada aplicação de penicilina benzatina na dose de 40.000 UI, por via intramuscular, meloxicam na dose de 0,3 mg.kg⁻¹, por via subcutânea e cloridrato de tramadol na dose de 1 mg.kg⁻¹, por via subcutânea.

3.3 - Pós-Operatório Imediato

Todos os animais receberam aplicação de nitrofurazona, gaze, esparadrapo hipoalergênico e atadura sobre a ferida cirúrgica. Também foi utilizado o colar elizabetano com intuito de impedir o acesso da boca do animal ao curativo e conseqüentemente à ferida, o qual permaneceu até a retirada dos pontos.

3.4 - Avaliação das 24 horas Pós-Operatórias

Nas primeiras 24 horas após a cirurgia foi avaliado a presença de incontinência urinária, anúria, disúria, hematúria, presença de fezes, emese, provável indício de pancreatite, exsudato ou sangramento vaginal, se houve alteração na fístula assim como na ferida cirúrgica, presença de sangramento, deiscência ou seroma (Anexo IX). O animal era geralmente liberado para casa com recomendação de retorno com sete e quinze dias após a cirurgia para reavaliação clínica e cirúrgica.

3.5 - Avaliação no 7º dia Pós-Operatório

No 7º dia pós-operatório, os animais foram avaliados quanto às alterações do sistema urinário e/ou gastrointestinal, se houve alteração na fístula e ainda quanto ao grau de cicatrização da ferida cirúrgica. Os animais que apresentavam cicatrização adequada da ferida foram submetidos à retirada dos pontos (Anexo X).

3.6 - Avaliação no 15º dia e 3º mês Pós-Operatório

Avaliamos o estado geral de cada animal, se houve remissão total da fístula, e se as mesmas mantinham-se sem alterações clínicas que estivessem relacionadas com os procedimentos cirúrgicos aos quais foram submetidas (Anexo XI).

A pesquisa seguiu as normas descritas pelo Colégio Brasileiro de Experimentação Animal (COBEA), lei nº 6.638, de maio de 1979.

4- RESULTADOS

4.1 - Avaliação das Cadelas no 1º Dia de Atendimento

A avaliação do histórico e da anamnese das 20 cadelas do presente estudo, revelou que as mesmas apresentavam complicações pós-operatórias em períodos que variaram de dois meses até oito anos, após terem sido submetidas à OVH.

Com relação ao local, 10/20 (50%) foram submetidos à cirurgia em clínica particular; 4/20 (20%) em projetos de castração; 2/20 (10%) em instituição pública; 1/20 (5%) em projeto castração de entidade privada; 1/20 (5%) em consultório veterinário; 1/20 (5%) em estabelecimento comercial e 1/20 (5%) em residência de acadêmico.

Três desses animais apresentaram complicações operatórias imediatas. Apenas uma cadela, 1/20 (5%) apresentou seroma e 2/20 (10%) apresentaram deiscência de sutura de pele (Quadro 1).

Quadro 1: Tipo de estabelecimento onde realizou-se a cirurgia, natureza das complicações no pós-operatório imediato, há quanto tempo castrou e tempo decorrido desde a castração até o aparecimento das complicações após a ovariectomia.

| Número da cadela | Tipo de estabelecimento onde realizou-se a cirurgia | Complicações no pós-operatório imediato após a ovariectomia | Há quanto tempo castrou | Tempo do aparecimento das complicações após a ovariectomia |
|-------------------------|------------------------------------------------------------|--------------------------------------------------------------------|--------------------------------|-------------------------------------------------------------------|
| 01 | Projetos de castração | Seroma | há 1 ano | 2 meses |
| 02 | Clínica particular | - | há 2 anos | 6 meses |
| 03 | Consultório veterinário | Deiscência de sutura de pele | há 1 ano | 8 meses |
| 04 | Projetos de castração | - | há 2 anos | 9 meses |
| 05 | Em residência de acadêmico | Deiscência de sutura de pele | há 1 ano | 8 meses |
| 06 | Clínica particular | - | há 8 anos | 2 anos |
| 07 | Projetos de castração de entidade pública- | - | há 3 anos | 1 ano |
| 08 | Clínica particular | - | há 4 anos | 9 meses |
| 09 | Clínica particular | - | há 5 anos | 2 meses |
| 10 | Clínica particular | - | há 6 anos | 6 anos |
| 11 | Projetos de castração | - | há 10 anos | 8 anos |
| 12 | Clínica particular | - | há 10 anos | 2 anos |
| 13 | Clínica particular | - | há 1 ano | 5 meses |
| 14 | Clínica particular | - | há 3 anos | 2 anos |
| 15 | Projetos de castração de entidade pública | - | há cerca de 1 ano | Cerca de 3 meses |
| 16 | Clínica particular | - | há 6 anos | 4 anos |
| 17 | Projetos de castração | - | há 8 meses | 2 meses |
| 18 | Casa de ração | - | há 6 anos | 6 meses |
| 19 | Projetos de castração de entidade privada | - | há 4 anos | 3 anos |
| 20 | Clínica particular | - | há 5 anos | 7 meses |

A avaliação clínica desses animais no primeiro dia de atendimento revelou que apenas 1/20 (5%) cadela estava prostrada e que 4/20 (20%) apresentaram mucosas hipocoradas. Os valores encontrados durante a aferição das frequências cardíaca e respiratória não foram fidedignos, pois variaram significativamente pela situação de estresse; 3/20 (15%) cadelas apresentaram taquicardia e apenas 1/20 (5%) bradicardia. O estado de hidratação entre todos os animais variou entre 5 e 7%.

Com relação aos sintomas observados, 14/20 (70%) animais apresentaram fístula durante o atendimento (Figuras 2 e 3). Entre esses apenas uma 1/20 (5%) cadela apresentou fístula na região abdominal, 7/20 (35%) apresentaram fístula em flanco direito e 5/20 (25%) em flanco esquerdo; apenas 1/20 (5%) apresentou fístula bilateral na região do flanco. Observou-se que 3/20 (15%) animais apresentaram severa incontinência urinária e 1/20 (5%) leve incontinência; 1/20 (5%) cadela apresentou disúria, 1/20 (5%) apresentou hematúria e 1/20 (5%) apresentou retenção urinária. Anorexia foi observada em 1/20 (5%) cadela, vômitos em 1/20 (5%), fezes diarréicas em 1/20 (5%) e apenas 1/20 (5%) apresentou cio após a cirurgia de castração (Quadro 2).

Quadro 2: Sintomas observados no primeiro dia de atendimento das cadelas com complicações após a ovarió-histerectomia.

| Cadelas número | Sintomas observados no decorrer dos atendimentos |
|-----------------------|----------------------------------------------------------------------------------------------------------------------------------------|
| 01 | Dor em flanco esquerdo com mordiscamento e aumento de volume nessa região. Posteriormente formou-se uma fístula com exsudato purulento |
| 02 | Lambadura na região do flanco direito, com posterior formação de abscesso que fistulou e eliminava exsudato purulento |
| 03 | Fístula na região abdominal com exsudato serossanguinolento * |
| 04 | Severa incontinência urinária, anorexia, apatia, urina fétida, fístula na região dos flancos direito e esquerdo com exsudato purulento |
| 05 | Moderada incontinência urinária |
| 06 | Fístula no flanco direito com exsudato purulento |
| 07 | Incontinência urinária, disúria e hematúria |
| 08 | Fístula no flanco direito com exsudato serossanguinolento * |
| 09 | Fístula no flanco direito com exsudato purulento |
| 10 | Fístula no flanco esquerdo com exsudato serossanguinolento * |
| 11 | Fístula no flanco esquerdo com exsudato purulento |
| 12 | Claudicação no membro direito |
| 13 | Leve incontinência urinária e hiporexia |
| 14 | Fístula no flanco direito com exsudato purulento |
| 15 | Retenção urinária temporária |
| 16 | Fístula no flanco esquerdo com exsudato serossanguinolento |
| 17 | Fístula no flanco direito com exsudato purulento |
| 18 | Fístula no flanco direito com exsudato serossanguinolento, vômitos esporádicos, fezes diarréicas e prostração |
| 19 | Fístula no flanco esquerdo com exsudato serossanguinolento |
| 20 | Cio |

* Cadelas que estavam submetidas a antibioticoterapia

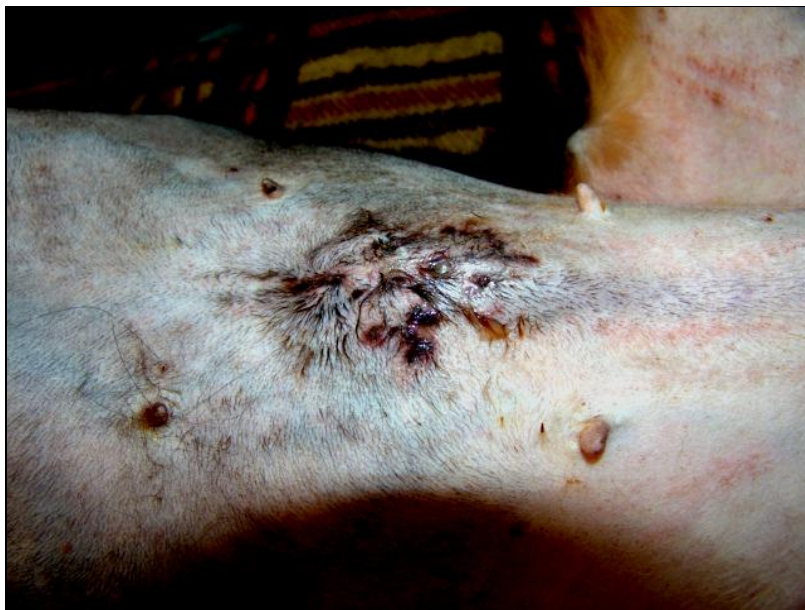

Figura 2: Cadela 3. Fístula na região abdominal e exsudação serosanguinolento, um ano após a ovário-histerectomia.

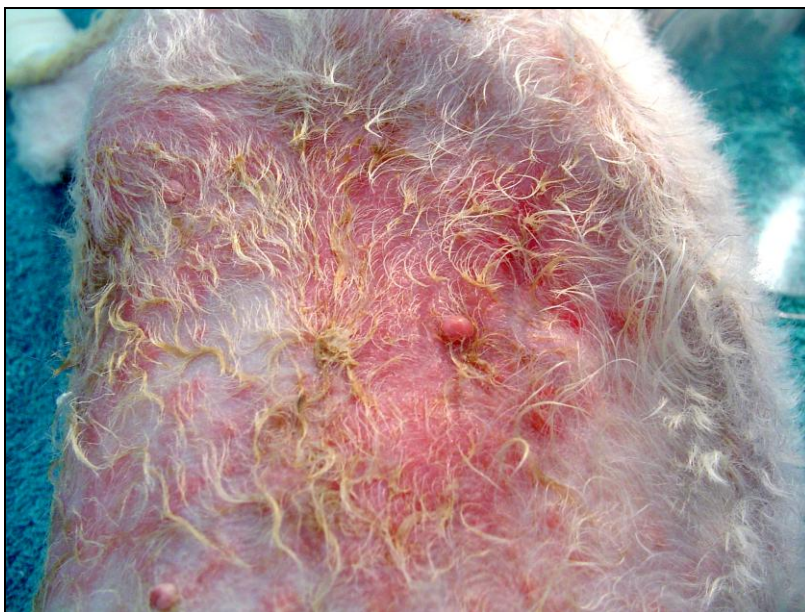

Figura 3: Cadela 10. Dermatite por lambedura na região do flanco esquerdo, seis anos após a ovário-histerectomia.

4.2 - Análises Laboratoriais

As análises laboratoriais no primeiro dia de atendimento demonstraram que 6/20 (30%) animais estavam levemente anêmicos e que 1/20 (5%) cadela apresentou anemia significativa com hematócrito de 20%. Leucocitose ocorreu em 11/20 (55%) das cadelas e 1/20 (5%) apresentou leucopenia. Uréia e creatinina séricas aumentadas ocorreram em 2/20 (10%) das cadelas e também 2/20 (10%) dos animais apresentaram ALT aumentada. Os resultados individuais estão detalhados no Quadro 3 e os valores de referência se encontram no anexo XII.

Quadro 3: Resultado das análises laboratoriais das cadelas com complicações após a ovário-histerectomia no primeiro dia de atendimento.

| Cadelas número | Hematologia | Bioquímica Sérica |
|-----------------------|---------------------------------------------------------------|-----------------------------|
| 01 | Leucocitose | Sem alteração |
| 02 | Leucocitose, neutrofilia, eosinopenia | Sem alteração |
| 03 | Leucocitose, neutropenia, linfocitose | ALT e AST elevados |
| 04 | Anemia leve, leucocitose, neutrofilia, linfopenia | Sem alteração |
| 05 | Leucocitose, neutrofilia, linfopenia, eosinopenia, monocitose | Sem alteração |
| 06 | Sem alteração | Sem alteração |
| 07 | Anemia leve, leucocitose | Sem alteração |
| 08 | Leucopenia, monocitopenia | Sem alteração |
| 09 | Linfopenia, monocitose | Sem alteração |
| 10 | Eosinopenia | Sem alteração |
| 11 | Neutrofilia, linfopenia | ALT elevada |
| 12 | Anemia leve, leucocitose | Sem alteração |
| 13 | Leucocitose, monocitose, eosinofilia | Sem alteração |
| 14 | Anemia leve, leucocitose, neutrofilia, linfopenia | Uréia elevada |
| 15 | Anemia leve, leucocitose | Sem alteração |
| 16 | Sem alteração | Sem alteração |
| 17 | Anemia severa, leucocitose | Uréia e creatinina elevados |
| 18 | Anemia leve | Sem alteração |
| 19 | Sem alteração | Uréia elevada |
| 20 | Sem alteração | Sem alteração |

ALT = alanina aminotransferase

AST = aspartato aminotransferase

Quadro 4: Natureza das complicações observadas ao exame ultra-sonográfico, após a ovário-histerectomia.

| Cadelas número | Natureza da complicação no pós-operatório ao exame ultra-sonográfico |
|-----------------------|---------------------------------------------------------------------------------------------------------|
| 01 | Granuloma ovariano direito/aderência intestinal |
| 02 | Granuloma ovariano direito/aderência intestinal |
| 03 | Fístula abdominal e granuloma na linha alba |
| 04 | Granuloma ovariano direito/granuloma ovariano esquerdo/hidro-ureter direito/hidronefrose no rim direito |
| 05 | Granuloma uterino |
| 06 | Granuloma ovariano direito/aderência intestinal |
| 07 | Granuloma uterino/aderência intestinal |
| 08 | Granuloma ovariano direito/ovário remanescente |
| 09 | Granuloma ovariano direito/hidronefrose no rim direito/ hidro-ureter direito /aderência intestinal |
| 10 | Granuloma ovariano esquerdo/hidronefrose no rim esquerdo |
| 11 | Granuloma ovariano esquerdo |
| 12 | Hidronefrose no rim direito/granuloma uterino |
| 13 | Granuloma uterino |
| 14 | Hidronefrose no rim direito/aderência intestinal |
| 15 | Granuloma uterino |
| 16 | Granuloma ovariano direito/aderência intestinal/ausência de rim direito |
| 17 | Granuloma ovariano direito |
| 18 | Granuloma ovariano direito/aderência intestinal com processo obstrutivo |
| 19 | Granuloma ovariano esquerdo |
| 20 | Ovário remanescente |

4.3 - Exames do Trato Urinário Inferior:

Apenas 5/20 (40%) cadelas apresentaram alterações ao exame do sedimento urinário (E.A.S.), o qual revelou que uma cadela 1/20 (5%) apresentou piúria (mais que 6 leucócitos por campo) e 1/20 (5%) revelou hematúria (mais de 10 hemácias por campo); 4/20 cadelas apresentaram proteinúria (mais de ++ / campo). A densidade urinária variou entre 1020 e 1049 entre todas as cadelas e o pH da urina entre 7,0 e 8,0. Duas cruzes de cristais de fosfato triplo ou extruvita foram observadas em 4/20 (20%) animais.

Apenas uma cadela 1/20 (5%) teve crescimento bacteriano igual a 3.000 UFC/ml e o microorganismo que cresceu foi o *Staphylococcus sp.* Os dados referentes aos exames do sedimento urinário se encontram no Quadro 5.

Quadro 5: Resultados dos exames do sedimento urinário das cadelas com complicações do sistema urinário após a ovarió-histerectomia.

| Cadelas número | Leucócitos | Hemáceas | Odor | Cor | Densidade | Ph | Cristais | Cilindros | Proteínas | Células da pelve |
|-----------------------|-------------------|-----------------|------------------------------|---------------|------------------|-----------|-----------------|-----------------------|------------------|-------------------------|
| 04 | 15/campo | ausentes | <i>Sui generis</i> acentuado | Amarelo âmbar | 1036 | 6,0 | Uratos amorfos | Granulosos e hialinos | ++ | + |
| 05 | 7/campo | ausentes | <i>Sui generis</i> | Amarelo | 1043 | 8,0 | ausentes | ausentes | + | ausentes |
| 07 | 7,5/campo | 200/campo | <i>Sui generis</i> | Avermelhada | 1049 | 7,5 | ausentes | ausentes | ++ | ausentes |
| 09 | 7/campo | ausentes | <i>Sui generis</i> | Amarelo | 1045 | 7,0 | ausentes | ausentes | + | ++ |
| 10 | ausentes | ausentes | <i>Sui generis</i> | Amarelo | 1036 | 7,0 | ausentes | ausentes | ausentes | + |
| 12 | ausentes | ausentes | <i>Sui generis</i> | Amarelo | 1020 | 8,0 | ausentes | ausentes | + | ausentes |
| 13 | ausentes | ausentes | <i>Sui generis</i> | Amarelo | 1040 | 8,0 | ausentes | Granulosos e hialinos | ++ | + |
| 14 | 5/campo | ausentes | <i>Sui generis</i> | Amarelo | 1015 | 8,0 | ausentes | ausentes | + | ausentes |
| 15 | 6/campo | ausentes | <i>Sui generis</i> | Amarelo | 1020 | 6,0 | ausentes | ausentes | ausentes | ausentes |

Todos os cinco animais que apresentaram, durante o exame de ultra-sonografia, imagem compatível com hidronefrose, foram submetidos a exame de urografia excretora. Na avaliação desse exame, um desses animais não apresentou drenagem de contraste através do rim acometido, após 20 minutos de exame, o que sugere falência renal (Figura 4). Duas cadelas apresentaram tempo de filtração diminuído e duas revelaram dilatação de ureter em sua porção mais cranial.

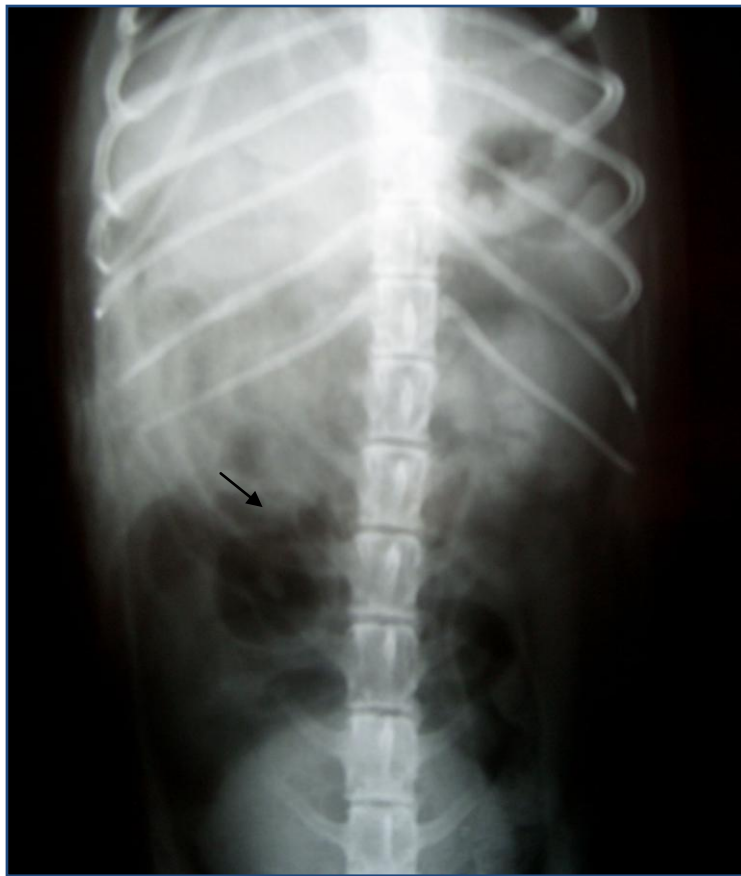

Figura 4. Cadela 14. Urografia excretora na posição ventro-dorsal. Observa-se rim direito (seta) e ausência de drenagem após 20 minutos da administração do contraste.

Todas as alterações observadas durante o trans-operatório (Figuras 5 a 8) também tinham sido observadas no exame de ultra-sonografia (Quadro), exceto nas cadelas de números 17 e 19, que além das alterações ultra-sonográficas revelaram aderência intestinal (Figuras 9 e 10) e obstrução parcial de ureter esquerdo (Figura 11), respectivamente.

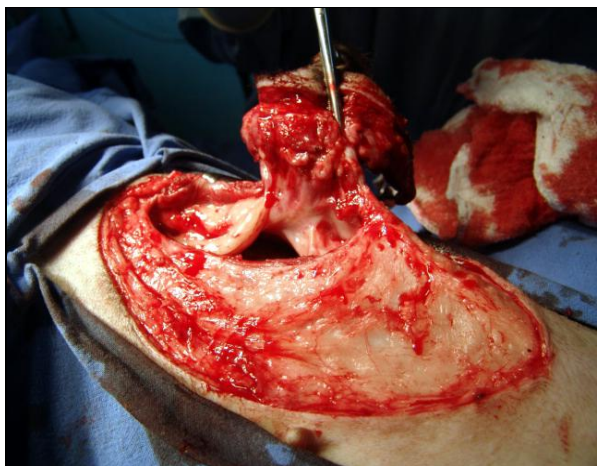


Figura 5: Cadela 3. Granuloma na linha alba, um ano após a ovariectomia.

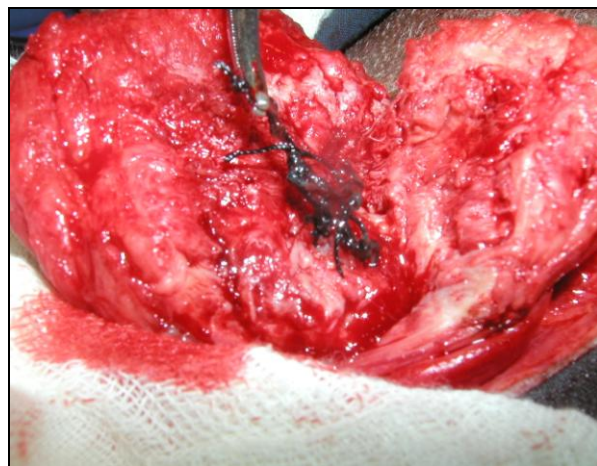


Figura 6: Cadela 5. Granuloma de coto uterino aderido à bexiga, oito meses após a ovariectomia.

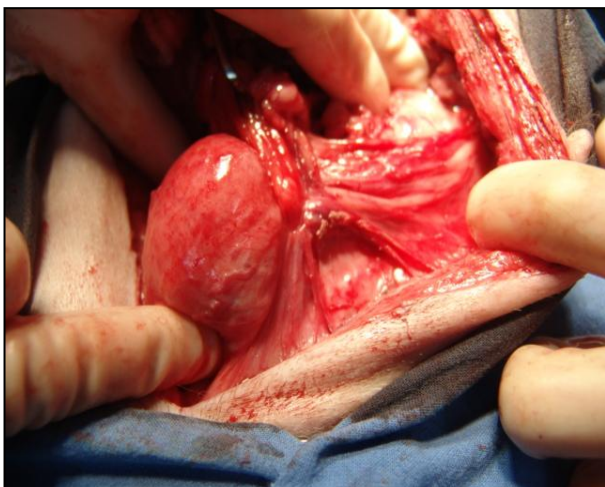


Figura 7: Cadela 15. Granuloma de coto uterino aderido à bexiga (animal errante).

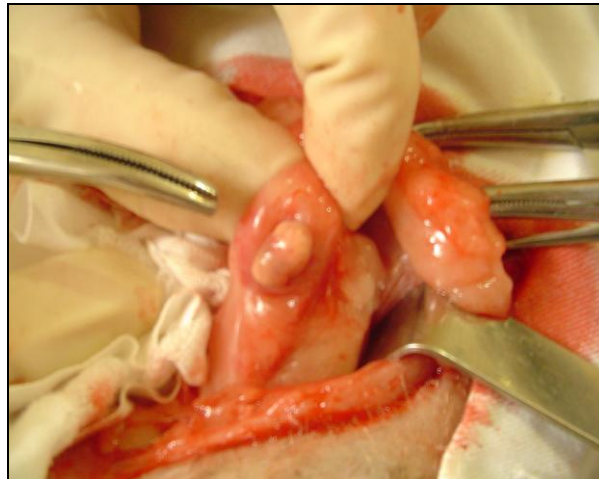


Figura 8: Cadela 20. Ovário remanescente normal, cinco anos após a ovariectomia.

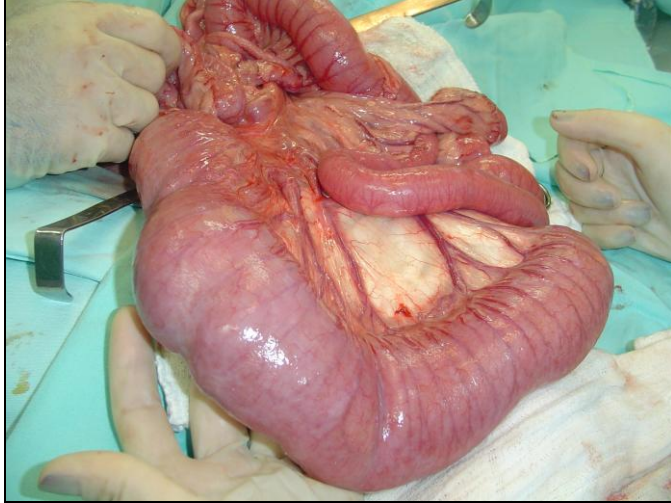

Figura 9: Cadela 18. Aderência intestinal ao granuloma ovariano com formação de obstrução extraluminal e megacólon, seis meses após a ovário-histerectomia.

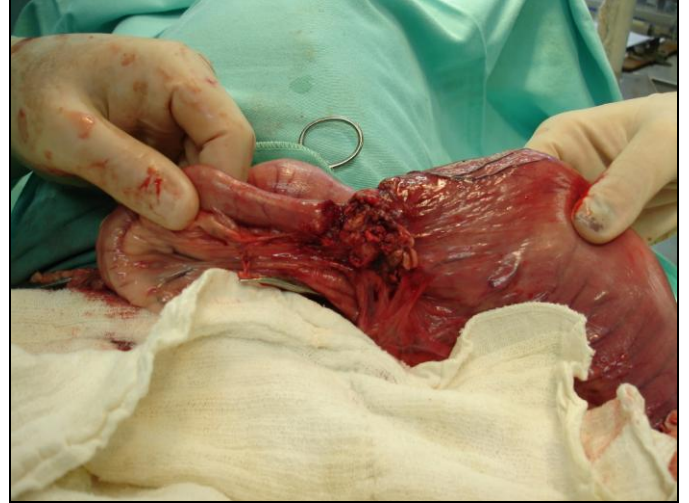

Figura 10: Cadela 18. Aderência intestinal ao granuloma ovariano com formação de obstrução extraluminal e megacólon, seis meses após a ovário-histerectomia.

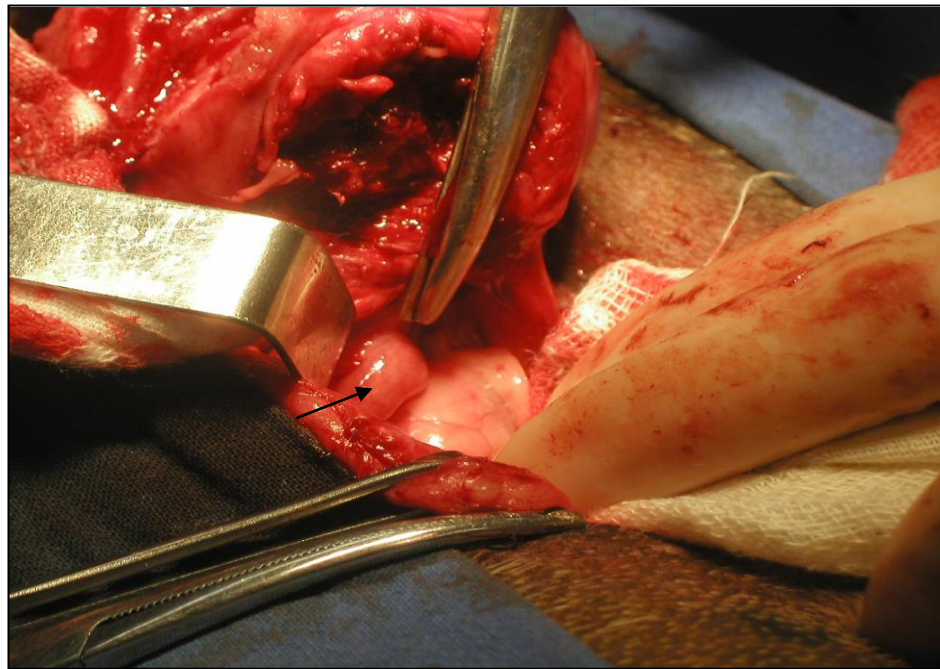


Figura 11: Cadela 4. Hidroureter direito, nove meses após a ovário-histerectomia

Imediatamente após o procedimento cirúrgico de correção das complicações, foi feita a observação macroscópica do material de sutura coletado e posterior confirmação através do contato com o cirurgião que realizou a ovário-histerectomia. Os tipos de fios utilizados encontram-se no Quadro 6.

Quadro 6: Material de sutura utilizado na ovário-histerectomia, classificado através de observação macroscópica e informação do cirurgião.

| Número da cadela | Tipo de material de sutura classificado |
|-------------------------|--------------------------------------------------------|
| 1 | Material de sutura inabsorvível multifilamentar |
| 2 | Material de sutura absorvível multifilamentar |
| 3 | Material de sutura absorvível multifilamentar |
| 4 | Material de sutura inabsorvível multifilamentar |
| 5 | Material de sutura inabsorvível multifilamentar |
| 6 | Material de sutura absorvível multifilamentar |
| 7 | Material de sutura inabsorvível multifilamentar |
| 8 | Material de sutura inabsorvível multifilamentar |
| 9 | Material de sutura inabsorvível monofilamentar |
| 10 | Material de sutura inabsorvível multifilamentar |
| 11 | Material de sutura inabsorvível multifilamentar |
| 12 | Material de sutura inabsorvível multifilamentar |
| 13 | Material de sutura inabsorvível monofilamentar |
| 14 | Material de sutura absorvível multifilamentar |
| 15 | Material de sutura inabsorvível multifilamentar |
| 16 | Material de sutura inabsorvível multifilamentar |
| 17 | Material de sutura inabsorvível multifilamentar |
| 18 | - |
| 19 | Material de sutura absorvível multifilamentar |
| 20 | - |

No pós-operatório imediato 7/20 (35%) cadelas apresentaram exsudato serossanguinolento através da fístula. No sétimo dia a avaliação revelou que, dos sete animais que apresentaram fístula, apenas a cadela 01 mantinha a fístula quase fechada e a cadela 14 ainda apresentava exsudato serossanguinolento pela fístula; decorridos três meses, esta cadela apresentou recidiva da fístula. Em todas as demais a fístula havia regredido.

Com relação aos animais que apresentaram alterações nos exames laboratoriais no primeiro dia de atendimento, apenas a cadela 04 apresentava uréia moderadamente elevada e a cadela 14 apresentou discreta icterícia, com valores de ALT e AST moderadamente elevados.

As cadelas 05 e 07 vieram a óbito até 15 dias após a correção cirúrgica.

Todos esses dados constam no Quadro 7.

| Cadelas | Pós-imediato (24h) | 7 dias | 15 dias | 3 ^o mês |
|---------|--------------------|--------|---------|--------------------|
|---------|--------------------|--------|---------|--------------------|

| | | | | |
|----|--------------------------------------------|------------------------------------------|-----------------|---------------------|
| 01 | Exsudato serossanguinolenta pela fístula | Fístula quase fechada | Fístula fechada | Sem alteração |
| 02 | Exsudato serossanguinolenta pela fístula | Sem alteração | Sem alteração | Sem alteração |
| 03 | Sem alteração | Sem alteração | Sem alteração | Sem alteração |
| 04 | Uréia = 48 | Uréia = 46 | Sem alteração | Sem alteração |
| 05 | Anorexia, uroabdomen, disforia, prostração | Óbito | - | - |
| 06 | Sem alteração | Sem alteração | Sem alteração | Sem alteração |
| 07 | Anorexia | Vômito | Óbito | - |
| 08 | Exsudato seros--sanguinolenta pela fístula | Sem alteração | Sem alteração | Sem alteração |
| 09 | Sem alteração | Sem alteração | Sem alteração | Sem alteração |
| 10 | Exsudato serossanguinolenta pela fístula | Sem alteração | Sem alteração | Sem alteração |
| 11 | Sem alteração | Sem alteração | Sem alteração | Sem alteração |
| 12 | Sem alteração | Sem alteração | Sem alteração | Sem alteração |
| 13 | Anorexia | Discreta icterícia, Alt= 321 Ast= 96 | Hiporexia | Sem alteração |
| 14 | Exsudato serossanguinolenta pela fístula | Exsudato serossanguinolenta pela fístula | Sem alteração | Recidiva da fístula |
| 15 | Sem alteração | Sem alteração | Sem alteração | Sem alteração |
| 16 | Exsudato serossanguinolenta pela fístula | Sem alteração | Sem alteração | Sem alteração |
| 17 | Sem alteração | Sem alteração | Sem alteração | Sem alteração |
| 18 | Sem alteração | Sem alteração | Sem alteração | Sem alteração |
| 19 | Exsudato serossanguinolenta pela fístula | Sem alteração | Sem alteração | Sem alteração |
| 20 | Sem alteração | Sem alteração | Sem alteração | Sem alteração |

Quadro 7: Avaliação das cadelas com complicações após a ovário-histerectomia, no pós-operatório imediato e após 7, 15 e no 3^o dias da correção cirúrgica.

4.4 - Achados Histopatológicos:

Os principais achados histopatológicos verificados no sistema genito-urinário (Figuras 12 a 30) corresponderam a processos granulomatosos, caracterizados por infiltração inflamatória constituída principalmente de macrófagos, muitos dos quais de aspecto espumoso, neutrófilos, plasmócitos e linfócitos, por vezes com presença de células gigantes do tipo corpo estranho, com extensa fibrose ao redor de todo o processo. Em alguns casos observou-se fístula central contendo material exógeno (fio de sutura), que resultou negativo à coloração pelo ácido periódico de Schiff (PAS).

No rim, em geral, verificaram-se fibrose da cápsula renal e focos discretos de hemorragia, marcada fibrose intersticial, atrofia compressiva do córtex e até da medula pela dilatação cística da pelve, acompanhada por leve infiltração inflamatória linfo-plasmocitária, afetando o córtex e a medula (Figura 28), dilatação da cápsula de alguns glomérulos e de túbulos uriníferos (hidronefrose) por aumento do filtrado glomerular (Figuras 26 a 28).

No Anexo XIII, estão descritos, pormenorizadamente, os achados histológicos de cada cadela; abaixo segue um resumo de cada caso.

Cadela 01: apresentou formação de granulomas coalescentes no coto ovariano, com predominância de macrófagos, por vezes, com células gigantes do tipo corpo estranho e extensa fibrose ao redor de todo o processo. Em uma área se observou fístula contendo fio de sutura de coloração azul-acinzentada e refringente (PAS negativo). A inflamação granulomatosa estendia-se também ao tecido adiposo adjacente, onde também se visualizou presença de fio de sutura de coloração cinza-esverdeada, negativo pelo PAS.

Cadela 02: apresentou no coto do ovário direito, infiltração inflamatória piogranulomatosa com formação de granulomas coalescentes, por vezes, com presença de células gigantes do tipo corpo estranho, com fístula central contendo fio de sutura sob forma de feixes de fibras de coloração azul-acinzentada, refringente. A coloração pelo PAS resultou negativa. A inflamação granulomatosa estende-se também ao tecido adiposo adjacente.

Cadela 03: na fístula subcutânea havia pequeno granuloma na linha alba que apresentou infiltrado inflamatório piogranulomatoso. Visualizou-se material exógeno idêntico ao observado na cadela 02, porém com reação inflamatória muito menos intensa

Cadela 04: apresentou, no coto do ovário, granulomas coalescentes entremeados por tecido fibroso, com maior abundância de tecido adiposo e extensa fibrose de permeio. Não foi evidenciado material exógeno. No rim havia fibrose da cápsula renal e focos discretos de hemorragia subcortical. Marcada fibrose intersticial, presença de focos de infiltração inflamatória piogranulomatosa/granulomatosa, dilatação da cápsula glomerular e de túbulos uriníferos, leve espessamento da cápsula de alguns glomérulos e tufo glomerulares diminuídos e até ausentes. Medular com túbulos renais dilatados e com células epiteliais achatadas. Pelve erodida, com congestão, hemorragia e infiltrado inflamatório granulomatoso. Não foi evidenciado fio de sutura.

Cadela 05: apresentou fístula com extensa fibrose, áreas de hemorragia, inflamação granulomatosa envolvendo o fio de sutura (PAS negativo) e leve endometrite no coto uterino.

Cadela 06: no granuloma do ovário direito as lesões são semelhantes às descritas no caso da cadela 02.

Cadela 07: lesões semelhantes às descritas no caso da cadela 05, porém acrescidas de fistulação, com presença de células gigantes do tipo corpo estranho e moderada inflamação granulomatosa entremeando a musculatura da parede uterina.

Cadela 08: no coto do ovário direito, apresentou focos de hemorragia acompanhados por hemossiderose e formação de granuloma do tipo corpo estranho, fistulado, contendo fio de sutura de coloração entre cinza azulado e amarelo-esverdeado. Ao redor dessas áreas se observa tecido adiposo infiltrado pelo mesmo tipo de células inflamatórias, proliferação de tecido conjuntivo e acentuada congestão de artérias.

Cadela 9: no processo granulomatoso não se observou tecido renal, mas apenas tecido adiposo entremeado por muitas faixas de fibrose, colágeno jovem e focos de infiltrado inflamatório piogranulomatoso com focos de mineralização incipiente. Se observa, em outro corte, presença de fio de sutura, negativo à coloração pelo PAS.

Cadela 10: no rim direito se observou córtex comprimido pela extensa dilatação cística da pelve (hidronefrose). Cápsula glomerular dilatada e até levemente espessada; tufo glomerulares atróficos, pequenos e alguns até ausentes. Focos de infiltrado inflamatório linfoplasmocitário rico em macrófagos no interstício e fibrose intersticial. A região medular também se apresenta comprimida, com fibrose intersticial acentuada e desaparecimento quase que completo dos túbulos.

Cadela 11: no ovário esquerdo e no granuloma as lesões eram semelhantes às descritas na cadela 05, porém com formação de granulomas menos individualizados. Havia grande fístula central com fio de sutura verde-azulado a amarelo-esverdeado, negativo à coloração pelo PAS. O processo era envolvido por fibrose que se estendia ao tecido adiposo adjacente e havia focos de mineralização incipiente.

Cadela 12: no coto uterino havia um processo inflamatório granulomatoso rico em células gigantes; se observam numerosas fibras esféricas e amarelo-esverdeadas (fio de sutura, PAS negativo), em meio a tecido necrótico; no permeio do tecido muscular liso se observavam faixas de tecido conjuntivo fibroso e infiltrado inflamatório da mesma natureza.

Cadela 13: no coto do útero, se observou processo granulomatoso fistulado contendo fio de sutura acinzentado e refringente, PAS negativo. No entorno da fístula havia reação inflamatória piogranulomatosa, proliferação de tecido conjuntivo em faixas, fibras musculares, tecido de granulação e colágeno jovem. No tecido da bexiga não se observou alteração.

Cadela 14: no rim direito havia apenas cápsula renal intensamente fibrosada, com vários focos de necrose.

Cadela 15: No coto uterino o processo inflamatório era pouco intenso, com moderada fibrose na própria do endométrio e entre as glândulas endometriais. Observou-se ainda, na periferia da musculatura do tecido uterino, muitos focos contendo fio de sutura, de coloração azulada e refringente ao HE e ao PAS.

Cadela 16: no granuloma de ovário direito havia extensa área de fibrose com presença de células inflamatórias.

Cadela 17: na periferia do corte se observavam tecido muscular e tecido adiposo e em seguida, densas faixas de tecido fibroso entremeadas por infiltrado inflamatório granulomatoso. No processo fistulado havia numerosas fibras de fio de sutura acinzentadas e refringentes, PAS negativo.

Cadela 18: os fragmentos de intestino exibiam proliferação tecidual firme e esbranquiçada, se observou intestino envolto por proliferação de tecido conjuntivo, formando aderências entre alça intestinal e restos de tecido ovariano. Observaram-se ainda áreas de hemossiderose, leve a moderada inflamação piogranulomatosa nas adjacências da aderência e leve infiltrado inflamatório linfoplasmocitário na mucosa intestinal.

Cadela 19: no fragmento de ovário esquerdo observaram-se granuloma com tecido de granulação, fagocitose de neutrófilos por macrófagos, macrófagos com citoplasma vacuolizado e proliferação de veias e artérias. Visualizou-se material exógeno.

Cadela 20: no ovário remanescente havia corpo lúteo e folículos sem vestígios de processo inflamatório; nas adjacências se observou resto de tecido uterino de aspecto histológico normal. Não se observou material exógeno que sugerisse fio de sutura ou qualquer tipo de reação inflamatória.

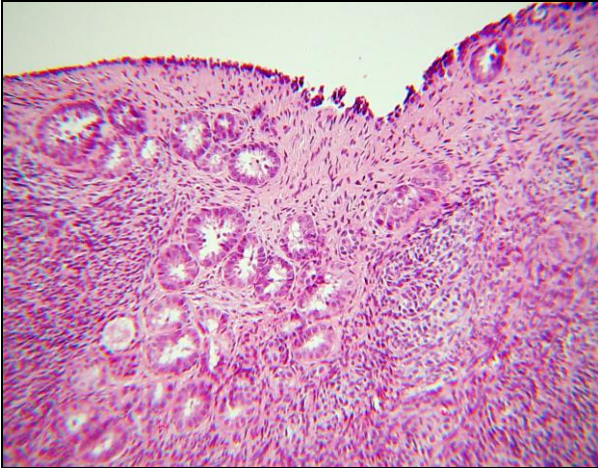


Figura 12: Cadela 20. Superfície do ovário esquerdo remanescente normal (SAP 31109). HE. 10x.

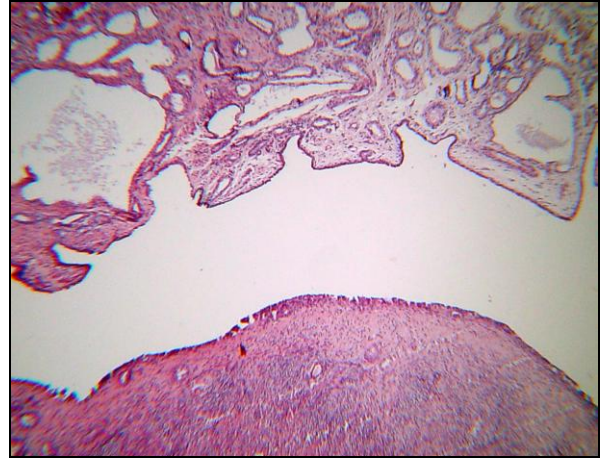


Figura 13: Cadela 20. Ovário esquerdo remanescente normal e restos de tecido uterino (SAP 31109). HE. 4x.

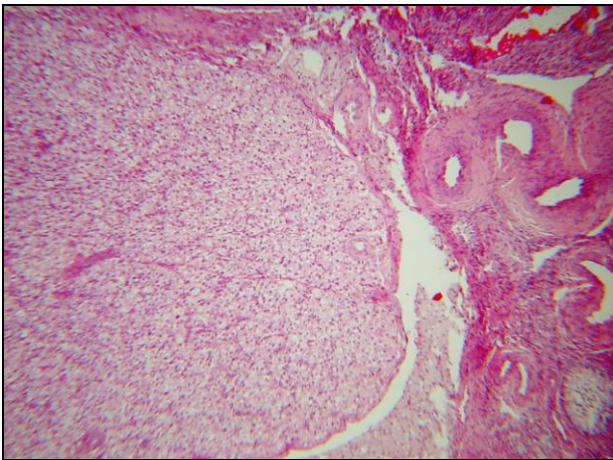


Figura 14: Cadela 20. Ovário remanescente normal. Presença de corpo lúteo (SAP 31109). HE. 16x.

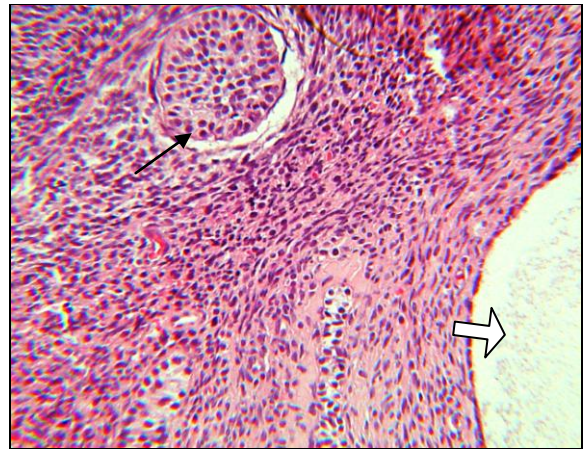


Figura 15: Cadela 20. Ovário remanescente normal. Observa-se folículo primordial (seta) e parte de um folículo secundário (seta vasada) (SAP 31109). HE. 25x.

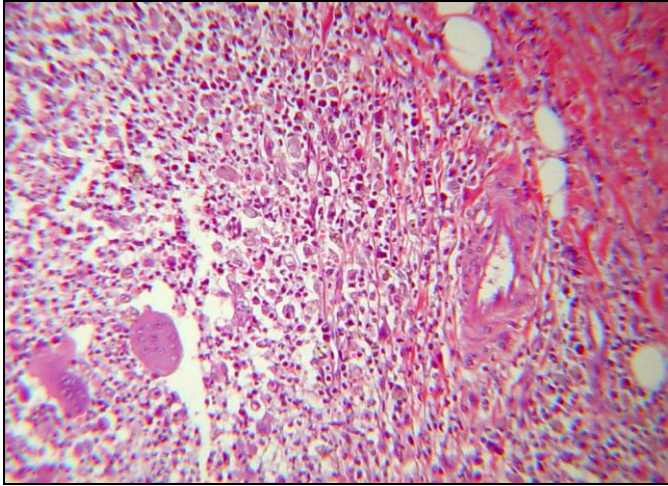


Figura 16: Cadela 12. Granuloma de coto uterino. Infiltrado inflamatório rico em macrófagos, células gigantes, polimorfonucleares (T 1356-05). HE. 10x.

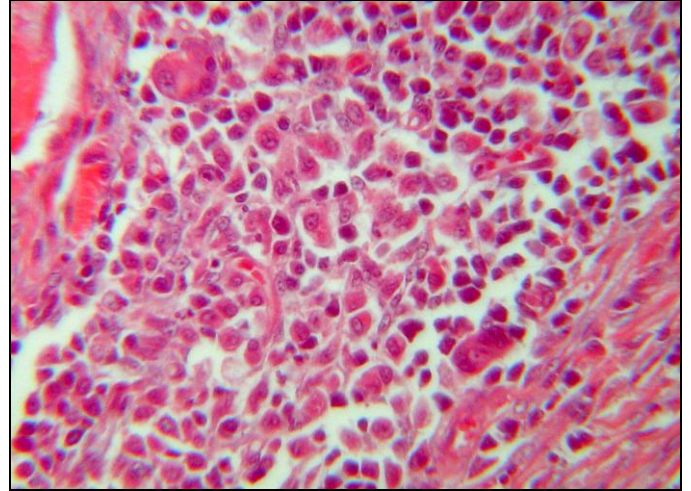


Figura 17: Cadela 15. Granuloma de coto uterino. Infiltrado inflamatório granulomatoso, rico em células gigantes e macrófagos (T 488-06). HE. 25x.

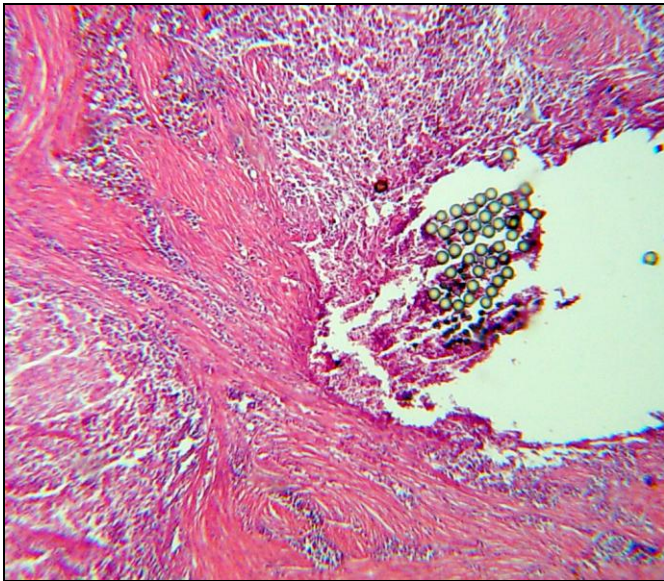


Figura 18: Cadela 17. Granuloma de ovário direito. Infiltrado inflamatório granulomatoso; em meio ao tecido necrótico observam-se numerosas fibras, esféricas ao corte transversal (fio de sutura) e faixas de tecido conjuntivo fibroso (T 487-06). HE. 4x.

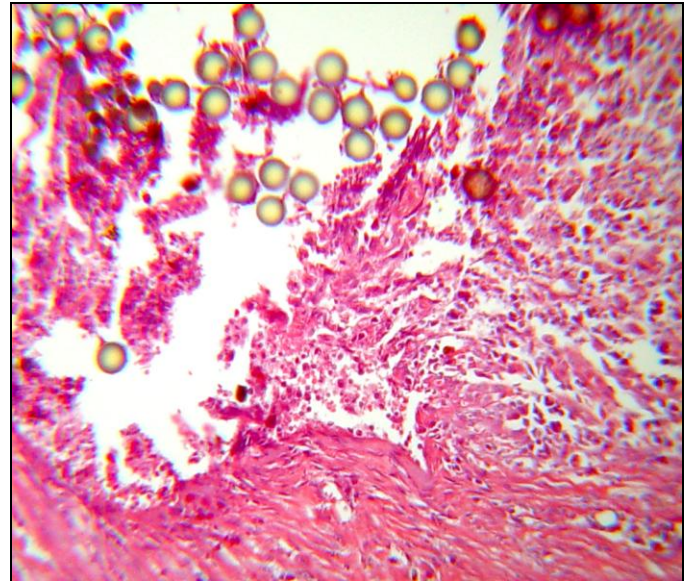


Figura 19: Cadela 17. Granuloma de ovário direito. Mesma figura anterior em vista mais aproximada (T 487-06). HE. 16x.

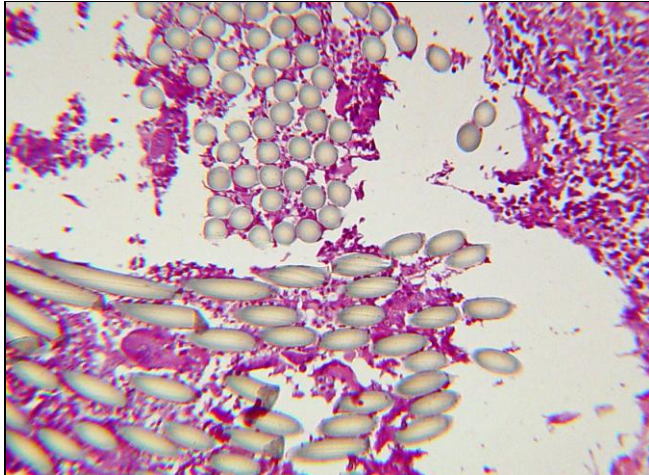


Figura 20: Cadela 13. Granuloma de coto uterino. Centro da fístula; em meio ao tecido necrótico observam-se feixes de fio de sutura, refringente ao corte transversal e longitudinal (T 1359-05). HE. 10x.

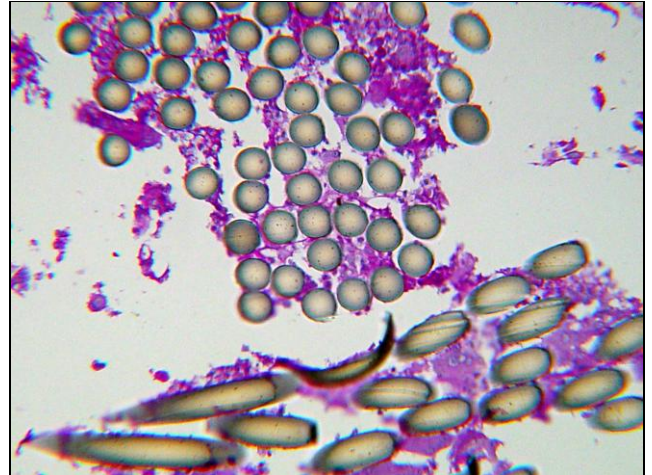


Figura 21: Cadela 13. Granuloma de coto uterino. Mesma figura anterior em maior aproximação (T 1359-05). PAS. 16x.

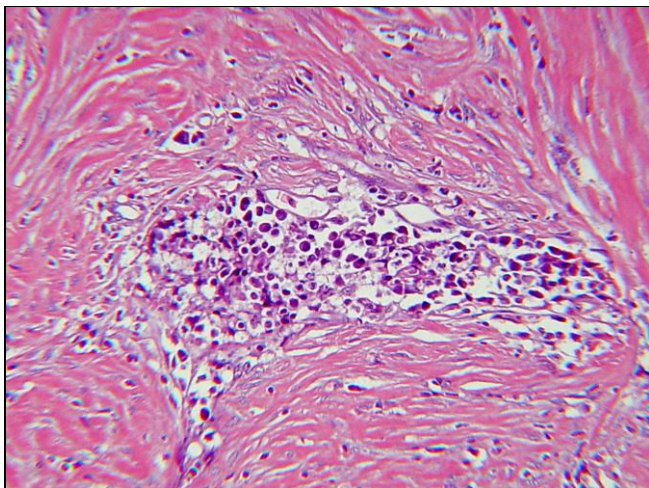


Figura 22: Cadela 13. Granuloma de coto uterino. Processo inflamatório granulomatoso, rico em macrófagos e polimorfonucleares em foco denso entre faixas de tecido conjuntivo fibroso e colágeno (T 1359-05). HE. 4x.

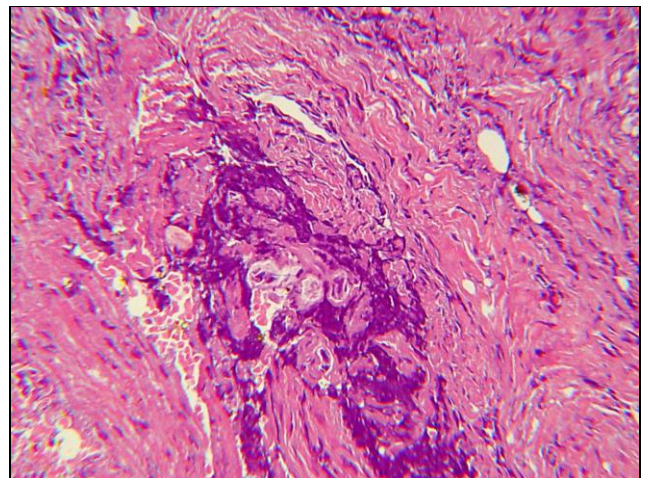


Figura 23: Cadela 13. Granuloma de coto uterino. Proliferação de tecido conjuntivo e fibras musculares com focos de calcificação distrófica (T 1359-05). HE. 4x.

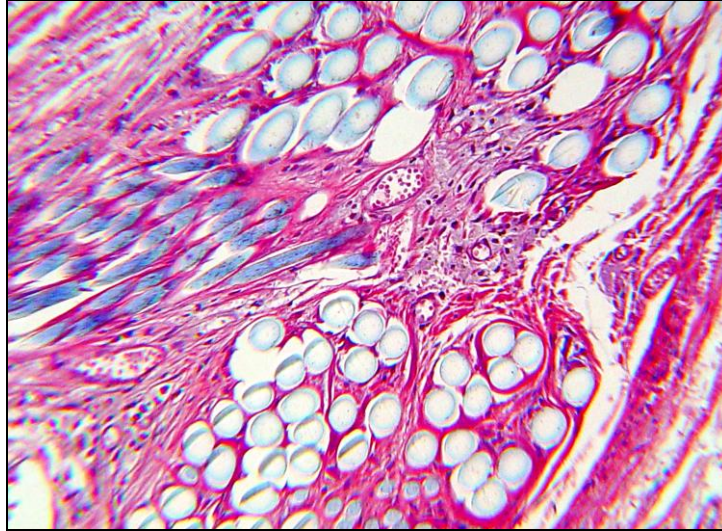


Figura 24: Cadela 15. Granuloma de coto uterino. Em meio ao processo inflamatório granulomatoso observam-se feixes de fio de sutura, cortados transversal e longitudinalmente, de coloração azulada e refringente (T 1362-05). HE. 10x.

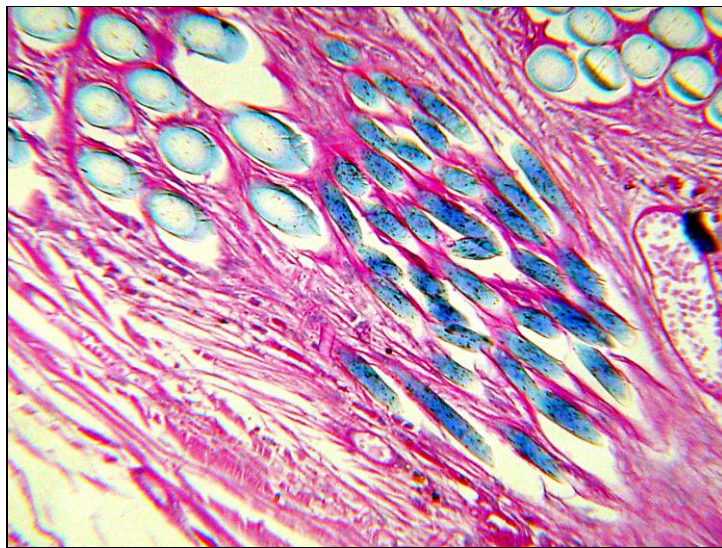


Figura 25: Cadela 15. Granuloma de coto uterino. Mesma figura anterior em maior aproximação (T 1362-05). PAS. 10x.

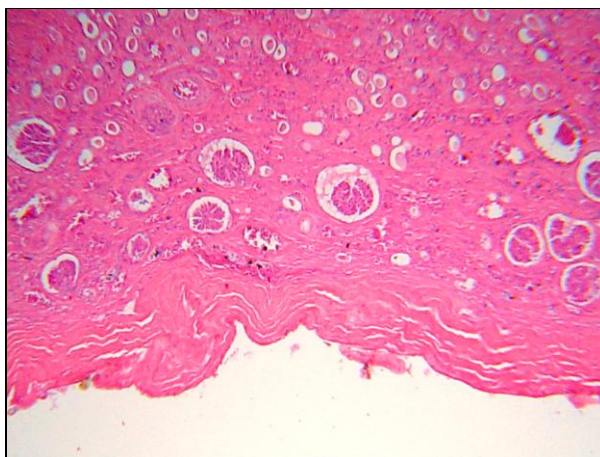


Figura 26: Cadela 10. Rim direito. Fibrose da cápsula renal e do interstício. Córtex renal comprimido pela extensa dilatação cística da pelve (T 486-06). HE. 4x

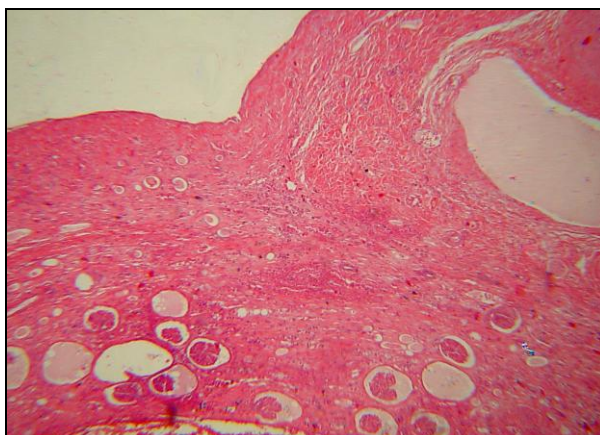


Figura 27: Cadela 10. Rim direito. Córtex renal com infiltrado inflamatório crônico, fibrose e dilatação cística de túbulos renais (T 486-06). HE. 4x.

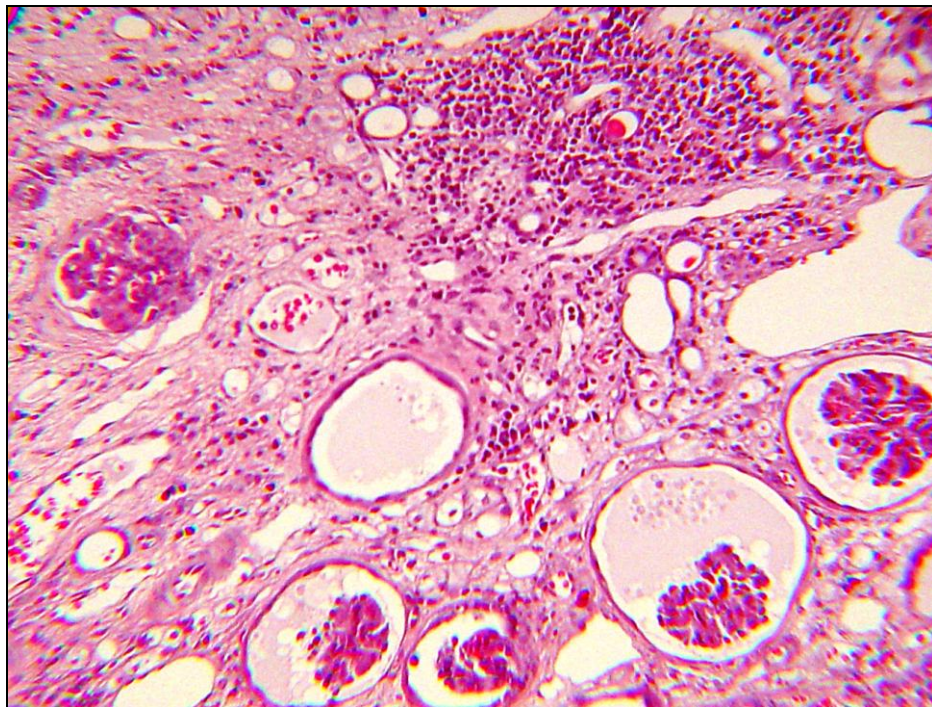


Figura 28: Cadela 10. Cadela 10. Córtex renal com dilatação da capsular glomerular e atrofia de glomérulos, aumento do filtrado glomerular, fibrose e infiltrado inflamatório linfoplasmocitário intersticial (T 486-06). HE. 10x.

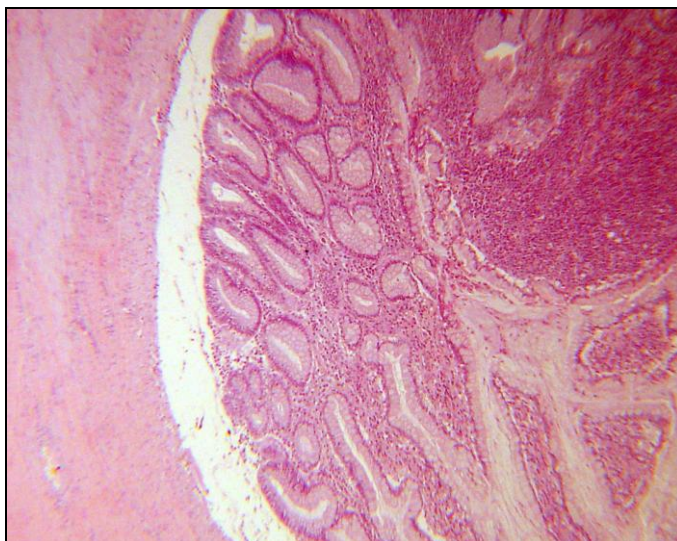


Figura 29: Cadela 18. Cólon descendente. Fragmento de alça intestinal com reação inflamatória e proliferação de tecido conjuntivo, causando aderência entre alça intestinal e restos de tecido ovariano (T 1243). HE. 4x.

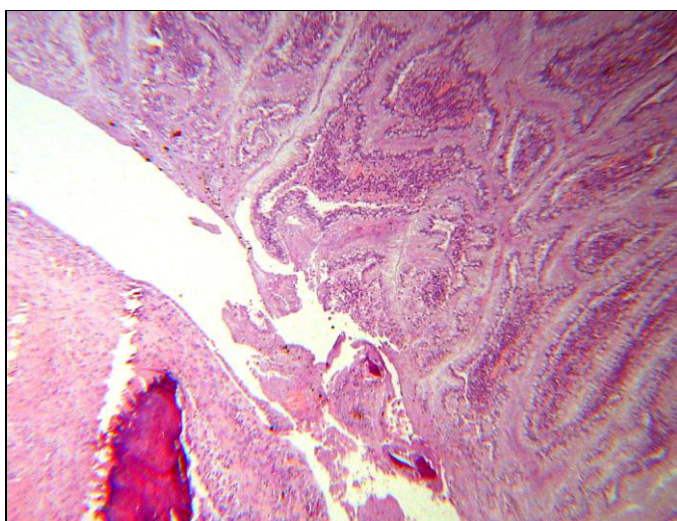


Figura 30: Cadela 18. Cólon descendente. Fragmento de intestino envolto por proliferação de tecido conjuntivo; há também necrose e foco de mineralização (T 1243). HE. 4x.

5 - DISCUSSÃO

As complicações pós OVH produzem uma variedade de sinais clínicos inespecíficos e surgem num período que pode variar entre poucos meses e vários anos após a cirurgia (BEAL et al, 2000). O tempo decorrido entre a OVH e o aparecimento dos sinais clínicos, em nosso estudo, foi muito variável. Complicações foram observadas desde o pós-operatório imediato e estendeu-se por até oito anos, entre as diversas cadelas. Esses dados revelam-se importantes visto que a literatura não limita o tempo e, a nosso ver, oito anos é um tempo muito longo.

Os sinais clínicos citados na literatura são: abscessos na região do flanco, tratos fistulosos, disúria, hematúria, tenesmo, constipação, vômitos, anorexia e cio em cadelas histerectomizadas (PEARSON, 1973; MacCOY et al, 1987; BRADLEY et al, 2000; JOHNSON-NEITMAN, 2006). Todos esses sinais foram detectados nas vinte cadelas, no primeiro dia de atendimento durante o exame clínico e através da anamnese.

A ultra-sonografia é um exame que propicia a localização exata das alterações intra-abdominais advindas dos equívocos cometidos pelo cirurgião durante a OVH (LAMB, 1994). Entre os exames diagnósticos que utilizamos foi o que mais nos auxiliou na detecção das complicações pós ovário-histerectomia, pois propiciou a identificação e a localização das complicações tais como granulomas, ovário remanescente, hidronefrose, hidroureter e aderências de modo a realizarmos um plano pré-operatório detalhado.

O exame de fistulografia oferece delineamento, extensão e localização do trato fistuloso antes da exploração cirúrgica, porém pode dar um diagnóstico falso negativo em consequência de preenchimento incompleto do canal fistuloso (ARMBRUST, 2003); em face dessa desvantagem a fistulografia não fez parte da nossa rotina de exames pré-operatórios.

A urografia excretora tem sido usada para avaliar tamanho, forma, contorno e posição do rim. Os ureteres também podem ser avaliados até com relação à sua posição e terminação (HEUTER, 2005). Nos casos de hidronefrose, nos ajudou a avaliar a anatomia, a função renal; detectamos falência renal no rim direito de uma cadela e diminuição do tempo de filtração nas quatro cadelas que apresentaram comprometimento renal. Com relação à incontinência urinária, nos casos em que durante o exame físico foi palpado uma massa na região da bexiga, foi realizada a cistografia a exemplo de Bradley et al (2000). Apesar de ser indicado e de termos

utilizado, a cistografia funcionou como um exame complementar à ultra-sonografia e nos ajudou identificar a localização extra-luminal da massa.

Semelhante aos achados de Gadelha et al, (2004), as alterações hematológicas revelaram leucocitose em mais de 50% das cadelas, achado que está associado à contaminação do material de sutura, tempo cirúrgico, negligência das técnicas de assepsia e presença de peritonite com formação de abscesso.

Animais com nefropatia não apresentam, necessariamente, alteração na taxa de filtração glomerular. A azotemia pode ser determinada através da mensuração dos níveis séricos de uréia e creatinina (KOGIKA & HAGIWARA, 1996). Apesar de cinco cadelas terem apresentado hidronefrose, apenas três animais apresentaram aumento da uréia sérica e uma delas aumento nos níveis de creatinina, o que corrobora com as observações de Kogika e Hagiwara (1996). As alterações na urinálise contribuíram para confirmar a nefropatia em dois animais do nosso estudo. Pearson & Gibbs (1980) avaliaram cinco cadelas com incontinência urinária em consequência de granuloma de coto uterino, mas o EAS não deu subsídios para um diagnóstico clínico de nefropatia, o qual foi elucidado através dos exames de ultra-sonografia e cistografia.

A incidência de complicações pós OVH varia de acordo com a experiência do cirurgião, o tipo de material de sutura utilizado e a assepsia durante o pré e trans-operatório (BEAL et al, 2000). Tendo como base os relatos literários, com relação à experiência do cirurgião, muito se percebe que, em larga escala, veterinários recém-formados ou estudantes que participam de projetos de castração em escolas de veterinária, realizam a OVH sem experiência, sem o conhecimento correto da técnica cirúrgica, sem ter adquirido destreza e acabam realizando a cirurgia em tempo prolongado; a duração da anestesia se torna um grande risco e o grau de contaminação nesses casos é muito alto. Nos casos por nós estudados, não há como avaliar especificamente o tempo cirúrgico o qual as cadelas foram submetidas à OVH, a assepsia utilizada e nem a experiência de cada cirurgião.

A maioria dos casos relatados sobre granulomas ovariano e uterino tem sido associada ao uso de material de sutura não absorvível e multifilamentar, um segundo fator seria a introdução de bactérias e por último, a reatividade de cada tecido frente ao material de sutura. Quando ocorre com fios absorvíveis está intimamente relacionado com infecção. Estudos de vários tipos de material de sutura utilizado em feridas contaminadas ou infeccionadas revelam intensa aderência bacteriana principalmente nos fios multifilamentares, em virtude de sua capilaridade

(SPACKMAN et al, 1982; WERNER et al, 1992). Esses fios de sutura, contribuem muito para a persistência e progressão da infecção. As bactérias tendem a persistir na presença daquele material, em função dos mecanismos de proteção de defesa do corpo, dentro do material de sutura (OLIVEIRA et al, 1985; GADELHA et al, 2004). Um reduzido número de bactérias é provavelmente, introduzido durante o procedimento cirúrgico. Estudos realizados em centro cirúrgico humano demonstram que mesmo quando não há uma significativa distorção das técnicas de assepsia a contaminação bacteriana na ferida cirúrgica existe, ainda que pequena. Tanto essas bactérias quanto o tipo de material de sutura utilizado provocam reação inflamatória (SPACKMAN et al, 1982; WERNER et al, 1992).

Fios monofilamentares ou absorvíveis são considerados pouco reativos e quando contaminados por bactérias produzem reação inflamatória que tem como objetivo eliminar as bactérias. Quando ocorre uma reação inflamatória onde o material de sutura está infeccionado, há conseqüentemente formação de abscesso na região do flanco e posteriormente formação dos tratos fistulosos com exsudato. A disseminação das bactérias via hematogena é outra possível fonte de infecção, porém a freqüência dessa ocorrência é de difícil estimativa (SPACKMAN et al, 1982). Quando existe a possibilidade de desconsiderar qualquer contaminação do fio, os materiais de sutura absorvíveis provocam uma reação inflamatória que termina quando o material é absorvido. Já o material de sutura não absorvível não contaminado provoca a formação de um granuloma estéril, severo e crônico, pois o fio que não é absorvível serve como um estímulo constante (THRUSFIELD, 1985). Em nosso estudo estimamos que houve contaminação do fio de sutura quando a cadela apresentava formação de abscesso com posterior formação de fístula culminando com esxudação; essa alteração foi observada em quatorze cadelas (70%).

Os fios multifilamentares também superaram a presença dos monofilamentares que devido ao seu formato, propicia aderências bacterianas. Um fator importante a considerar com relação a essas reações persistentes no pós-operatório é a maneira como o procedimento cirúrgico é realizado, pois a contaminação é solidificada pelo próprio cirurgião, por negligenciar as técnicas de assepsia e antisepsia (LAMB, 1994). Com relação ao tipo de fio utilizado nas castrações, foi feita a observação macroscópica e ainda questionamento ao cirurgião e verificamos que o fio inabsorvível esteve presente em 65% dos casos, o que confirma o descrito na literatura, na qual os fios absorvíveis aparecem com menor freqüência.

De acordo com Werner et al (1992) as aderências pós OVH surgem em consequência à formação de granulomas que se aderem a vísceras abdominais (intestino, bexiga, ureter). Dentro desse contexto, Joshua (1965) fez o primeiro relato sobre obstrução intestinal em uma cadela com complicação pós OVH; realizou ressecção e anastomose intestinal secundária à aderência do cólon descendente ao granuloma formado ao redor do material de sutura. Idêntico ao relatado por Joshua (1965) e por Coolman (1999), uma de nossas cadelas submetidas à OVH apresentou megacólon e desenvolveu granuloma ovariano com posterior aderência intestinal, o que culminou com ressecção e anastomose deste órgão.

Os sintomas relacionados com complicações urológicas após a OVH incluem abdômen abaulado, anúria e principalmente, além daquelas acima citadas, incontinência urinária (GIBBS & PEARSON, 1980; BRADLEY et al, 2000; GADELHA, 2004). Todos esses sintomas também foram observados nas cadelas que apresentavam esse tipo de complicação em nosso estudo. Vários autores descrevem sobre a incontinência urinária em consequência a uma OVH pelo déficit hormonal promovido pela retirada dos ovários (TIDWELL et al, 1990). A incontinência urinária também tem como causa a presença de granuloma de coto uterino que se adere à bexiga, pela falta da omentopexia do coto uterino e a obstrução extraluminal impossibilita a bexiga de armazenar urina (GADELHA, 2004). Outra causa seria a inadvertida inclusão de ureter na ligadura realizada no corpo do útero; forma-se a partir daí uma fístula vesicovaginal ou até mesmo hidronefrose (GIBBS & PEARSON, 1980; BRADLEY et al, 2000; GADELHA, 2004). Em nosso trabalho observamos apenas cadelas com incontinência urinária que ao exame físico revelaram a presença de uma massa na região da bexiga, essas cadelas foram encaminhadas ao exame de ultra-sonografia, como indicado por Konde et al, 1986 e cistografia os quais confirmaram a presença de granuloma uterino e obstrução extraluminal, o qual impedia a bexiga de armazenar urina, o que foi confirmado após a cirurgia de laparotomia. No decorrer do pós-operatório as cadelas mantiveram fluxo urinário normal após um período de quatro dias, período esse que os proprietários foram orientados a realizarem massagem na região da bexiga e compressão vesical. Apenas uma veio a óbito, pois não havia mais tecido de bexiga viável, sendo impossível restabelecer a anatomia normal da vesícula urinária. Em nosso estudo não observamos, durante a laparotomia exploratória, ligaduras acidentais de ureter como sendo a principal causa da hidronefrose, mas sim a obstrução extraluminal que os granulomas uterinos

exerceram sobre o ureter, por isso não foi observado dilatação de todo ureter e sim apenas uma dilatação proximal ao rim, cranial à obstrução causada pelo granuloma.

Baerdermaecker (1984) e Johnston (1991) afirmam que a secreção vulvar purulenta pode ser resultado de tecido uterino e ovariano retido como erro de técnica cirúrgica e como resultado da presença de granuloma uterino. Em nosso estudo nenhuma cadela apresentou exsudato purulento através da vulva, associada à presença do granuloma uterino e ao exame de ultrassonografia não foi visualizado nenhum caso de piometra de coto, nem durante a laparotomia exploratória.

Nas primeiras vinte quatro horas de pós-operatório, 35% das cadelas apresentaram exsudato serossanguinolento através da fistula presente na região do flanco. Isso se deve à manipulação no trans-operatório para retirada do granuloma (WERNER et al, 1992). Esses animais apresentaram remissão total da fístula em 15 dias. Tivemos dois casos de óbito (10%). Como Bradley et al (2000) tivemos uma cadela que, em virtude do comprometimento pelo granuloma, não havia possibilidade de reconstituição da bexiga, pois a mesma já não existia, além da incapacidade de ser submetida a um reimplante de ureter. Essa cadela veio a óbito em menos de 7 dias devido à presença de uroabdomen. A outra cadela, após a resolução da aderência intestinal, apresentou vômitos constantes não responsivos à terapêutica e veio a óbito em 15 dias. Trinta dias depois de corrigidas cirurgicamente, apenas uma das cadelas (5%) apresentaram recidiva da fístula; a causa das recidivas não pode ser pontualmente identificada; ao final do terceiro mês, as outras cadelas apresentaram-se sem qualquer alteração.

Dentre os achados histopatológicos destaca-se a presença de processo granulomatoso crônico, fistulado em alguns casos e com material compatível com fio de sutura. Esses achados são idênticos aos observados por Holt et al (2006), no entanto a coloração pelo PAS revelou-se negativa em todos os fios presentes nos granulomas, exceto para o caso da cadela 15, que tanto na coloração pelo HE, quanto pelo PAS igualmente exibiram uma tonalidade azul, o que necessariamente não expressa fio de algodão.

Com relação ao local onde as cadelas foram submetidas à OVH, a maioria foi em clínicas particulares, o que aumenta a suspeita de utilização inadequada de técnica cirúrgica, como alertado por Gardelha (2004), já que nesses estabelecimentos encontra-se profissionais, supostamente com experiência.

O presente estudo propiciou a observação de sintomas graves e que culminaram inclusive com a morte de animais, em consequência de intervenções cirúrgicas realizadas inadequadamente, materiais impróprios, pessoas inabilitadas e locais não apropriados para um procedimento cirúrgico. Nesse raciocínio, é imperativa uma melhor qualificação dos médicos veterinários, especialmente de cirurgiões clínicos e que as campanhas de controle populacional de cães e gatos, de qualquer instituição ou estabelecimento, primem pela técnica dentro dos padrões clássicos do ato cirúrgico, além do acompanhamento desses animais posteriormente, através de cadastro de identificação.

6 - CONCLUSÕES

1 - A avaliação realizada em 20 cadelas com complicações após a ovário-histerectomia demonstrou que as alterações mais graves se relacionaram aos sistemas genito-urinário e digestivo.

2 – Os sinais clínicos em cadelas com complicações relacionadas à ovário-histerectomia são pouco específicos, no entanto, formação de abscessos e posterior fístulação em região de flanco são os sinais mais sugestivos dessa patologia, já que 70% das cadelas apresentaram esses sinais.

3 – Nos exames de ultra-sonografia, urografia excretora e cistografia as principais complicações, tais como, formação de granulomas de coto ovariano e uterino, hidronefrose, megaureter, além de vários pontos de aderências na cavidade abdominal, foram identificadas. e confirmadas no transoperatório.

4- Mesmo nas cinco cadelas que foram submetidas à ovário-histerectomia com fios absorvíveis foram observados processos granulomatosos, o que provavelmente configurou quebra de protocolo cirúrgico.

5- Neste estudo, obtivemos maior número de cadelas com complicações de castração procedentes de clínicas e de consultórios veterinários do que aquelas operadas em projetos de castração e em locais inadequados (domicílios), o que sugere que os cirurgiões estão negligenciando as regras básicas do procedimento cirúrgico.

7 - REFERÊNCIAS BIBLIOGRÁFICAS

ANDRADE, I.G., **Esterilização de instrumental cirúrgico na clínica veterinária de pequenos animais. Realidade atual e propostas de mudanças.** 2004. 62 f. Tese (Mestrado em Medicina Veterinária) – Instituto de Veterinária, Universidade Federal Rural do Rio de Janeiro. Rio de Janeiro.

ARMBRUST, L. J. et al. Ultrasonographic diagnosis of foreign bodies associated with chronic draining tracts and abscesses in dogs. **Veterinary Radiology 7 Ultrasound**, v.44, n.1, p. 66-70, Apr.2003.

BEAL, M. W.; BROWN, D. C. & SCHOFER, F.S. a: The effects of perioperative hypothermia and the duration of anaesthesia on postoperative wound infection rate in clean wounds in a retrospective study. **Veterinary Surgery**, v.29, n. 6, p.123-127, April, 2000.

BEAL, M. W. et al. The effects of perioperative hypothermia and the duration of anesthesia on postoperative wound infection rate in clean wounds: b: A retrospective study. **Veterinary Surgery**, v.29, n. 7, p.123-127, Aug.2000.

BIER, O. Resumo Histórico. In: **Microbiologia e Imunologia**. 30 ed. São Paulo: Melhoramentos, cap. 1, p. 3-5, 1994.

BOJRAB, M.J. **Mecanismos da Moléstia na Cirurgia dos Pequenos Animais.** Gainesville: Ed. Manole, cap 3. p.13-20, 1996.

BRADLEY, K. J. et al. Dysuria resulting from encapsulated haematoma in a recently spayed bitch. **Journal of Small Animal Practice**, v.41, p.465-467, Oct. 2000.

BURROW R. et al. Complication observed during and after ovariohysterectomy of 142 bitches at a veterinary teaching hospital. **Veterinary Record**, v. 157, n.7, p.829-833, Dec. 2005.

CHRISTOPHER, R., L. Acquired ureterovaginal fistula secondary to ovariohysterectomy in a dog: Diagnosis using ultrasound-guided nephropylcentesis and antegrade ureterography. **Veterinary Radiology & Ultrasound**, v.35, n.3, p.201-203, May 1993.

CONCANNON, P. W. & MEYERS-WALLEN V. N. Current and proposed methods for contraception and termination of pregnancy in dogs and cats. **Journal of the American Veterinary Medical Association**, v.198, n.7, p.1214-1216, Apr.1991.

COOLMAN, B. R. et al. Partial colonic obstruction following ovariohysterectomy: A report three cases. **Journal of the American Animal Hospital Association**, v.35, n.1, p.169-172, Mar.1999.

COBEA Colégio Brasileiro de Experimentação Animal, lei nº 6.638, de maio de 1979.

DAIGLE, J. C. et al. Draining tracts and nodules in dogs and cats. **Journal of Small Animal Practice**, v.16, n.4, p. 214-218, Oct. 2001.

DYCE. O Aparelho Urogenital. In: **Tratado de Anatomia Veterinária**. Philadelphia, p.110-144, 1990

DUNNING, D. Surgical wound infection and the use of antimicrobials. In: **Textbook of Veterinary Surgery**. Ed D. Slatter. 3ed, Philadelphia. W. B. Saunders, p. 121, 2003.

EWERS, R. S. & HOLT, P. E. Urological complications following ovario-hysterectomy in a bitch. **Journal of Small Animal Practice**, v.33, p.236-238, Aug. 1992.

Cheryl S. Hedlund. Cirurgia de sistema reprodutivo e genital. In: **Cirurgia de pequenos animais**. Ed T. Fossum. 1ed, p.571-635, 2000.

GADELHA, C.R.F. et al. Acquired fistula secondary to ovariohysterectomy in a bitch: a case report. **Arquivo Brasileiro Medicina Veterinária e Zootecnia**, v.56, n.2, p.183-186, Jun.2004.

GIBBS, C. & PEARSON, H. Urinary incontinence in the dog due two accidental vaginoureteral fistulation during hysterectomy. **Journal of Small Animal Practice**, v.21, p.287-291, 1980.

GRIFFON, D. J. et al. Evaluation of hemostasis model for teaching ovariohysterectomy in veterinary surgery. **Veterinary Surgery**, v.29, n.1, p.309-316, Fev.2000.

HENDERSON, R. A. Formação de aderências. In: BOJERAB M. J. Mecanismos da Moléstia na Cirurgia dos Pequenos Animais. Flórida: Manole Ltda, 1996. cap. 18, p.133-138.

HEUTER, K. J. Excretory Urography. **Journal of Small Animal Practice**, v.20, n. 1, p.39-45, Apr. 2005.

HOLT, P. E. et al. Vaginoperitoneal fistula after ovarysterectomy in three bitches. **Journal of Small Animal Practice**, v.47, n.2, p.744-746, Dec.2006.

JANSSENS, L. A. A. & JANSSENS, G. H. R. R. Bilateral flank ovariectomy in the dog – surgical technique and sequelae in 72 animals. **Journal of Small Animal Practice**, v.32, p.249-252, 1991.

JARRETA, G. B. Ultrasonografia do aparelho reprodutor feminino. In: CARVALHO, C. F. **Ultrasonografia em pequenos animais**. São Paulo: Ed. Roca, 2004. cap. 14. p.181-212.

JOHNSON-NEITMAN, J. L. et al. Fistula formation secondary to a nylon cable band in a dog. **Veterinary Radiology & Ultrasound**, v.47, n.4, p.355-357, Jan. 2006.

JOHNSTON, S. D. Question and answers on the effects of surgically neutering dogs and cats. **Journal of the American Veterinary Medical Association**, v.198, n.7, p.1206-1214, Apr. 1991.

JOSHUA J.O. The spaying of bitches. **Veterinary Record**, v.77, n.23, p.642-646, Jun.1965.

KOGIKA, M. M. & HAGIWARA M. K. Nefrologia Veterinária, São Paulo: AP de Publicações, 1996, p.1-2.

KONDE, L. J. et al. Comparasion of radiography and ultrasonography in the evaluation of renal lesions in the dog. **Journal of the American Veterinary Medical Association**, v.188, n.12, p.1420-1425, Jun. 1986.

KYLES et al. Pyelonephritis following inadvertent excision of the ureter during ovariohysterectomy in a bitch. **Veterninary Record**, n.139, v.7, p.471-472, Nov.1996.

KYLES, A. E.; DOUGLAS, J., P. & ROTTMAN, J., B. Pyelonephriti following inadvertent excision of ureter during ovaryohysterectomy in a bitch. **Veterinary Record**, v.139, n.2, p.471-472, Dec. 1996.

LAMB, C. R. Acquired ureterovaginal fistula secondary to ovariohysterectomy in a dog: diagnosis using ultrasound-guided nephropyelocentesis and antegrade ureterography. **Veterinary Radiology Ultrasound**, v.35, n.3, p.201-203, 1994.

MATTEUCI, M.L. et al. Ultrasound diagnosis: intra-abdominal wood foreing body. **Veterinary Radiology Ultrasound**, v.40, n.7, p.513-516, Nov.1999.

MacCOY, D. M. et al. Postovariohysterectomy ureterovaginal fistula in a dog. **Journal of the American Animal Hospital Association**, v.24, p.469-471, jul-ago, 1987.

McEVOY F. J. Iatrogenic renal obstruction in a dog. **Veterninary Record**, v.135, n.5, p.457-458, Nov.1994.

MUIR, P. et al. Megacólon in a cat following ovariohysterectomy. **Veterinary Record**, v.129, n.2, p.512-513, Dec.1991.

MULLER, H.K. Mechanisms of clearing injured tissue. In tissue repair and regeneration 1981

OKAMOTO, T. et al. Influence of different types of non-resorbable suture material on the healing of extraction wounds. **Journal Nihon University Sch. Dent**, v.32, n.1, p.104-115, Feb. 1990.

OLIVEIRA, J.A.G.O. et al. Reação tecidual, aos fios de sutura algodão e seda, estudo comparativo em ratos. **Revista da Faculdade de Odontologia Ribeirão Preto**, v.22, n.2, p.61-68, Dez.1985.

PAGE, C. P. Antimicrobial prophylaxis for surgical wounds: guidelines for clinical care. **Archives of Surgery**, cap.128, n. 79, 1993.

PEARSON, H. & GIBBS, C. Urinary incontinence in the dog due to accidental vagino-ureteral fistulation during hysterectomy. **Journal of Small Animal Practice**, v.21, n.2, p.287-291, Sep.1980.

PEARSON, H. The complications of ovariohysterectomy in the bitch. **Journal of Small Animal Practice**, v.14, n.3, p.257-266, Apr. 1973.

POLLARI, F.L. et al. a: Postoperative elective surgeries in dog and cats and determined by examining electronic and paper medical records. **J Am Vet Med Assoc**, v.208, n. 11, p.1882-6, Aug, 1996.

POLLARI, F. L. et al. b: Postoperative complications of elective surgeries in dogs and cats determined by examining electronic and medical records. **Journal of the American Veterinary Medical Association**, v.208, n.8, p.1882-1886, Dec. 1996.

ROSENBERG, D. & SCHECHTMANN, M. Granuloma do estômago por corpo estranho (fio de algodão). **Revista Paulista de Medicina**, v.62, n.1, p. 325-332, Dec. 1962.

SMITH, M.C. & DAVIES N. L. Obstipation following ovariohysterectomy in a cat. **Veterinary Record**, v.138, n.1, p.163, Feb.1996.

SPACKMAN, C. J. et al. Granuloma of the uterine and ovarian stumps: A case report. **Journal of the American Animal Hospital Association**, v.20, n.17, p.449-453, May 1982.

THRUSFIELD, M. V. Association between urinary incontinence and spaying in bitches. **Veterinary Record**, v.166, n.5, p.695, Jun. 1985.

TIDWELL, A. S.; ULLMAN, S. L. & SCHELLING, S. H. Urinoma (para-uretral pseudocyst) in a dog. **Veterinary Radiology**, v. 31, n.3, p.203-206, Mar. 1990.

UFMG. Comissão de Controle de Infecção Hospitalar (CCIH) do Hospital das Clínicas. Limpeza, Anti-sepsia, Desinfecção, Esterilização. In: **Manual de Infecções Hospitalares, Prevenção e Controle**. Rio de Janeiro: Editora Médica e Científica Ltda., cap. 4, p. 45-69, 1993.

VAN SLUIJS, F.J. Abdômen. In: VAN SLUIJS, F.J. **Atlas de Cirurgia de Pequenos Animais**. São Paulo: Manole 1992. cap.3. p.82-84.

WALLACE, M. S. The ovarian remnant syndrome in the bitch and queen **Journal of Small Animal Practice**, v.21, n.3, p.501-507, May, 1991.

WERNER, R.E. et al. Nylon cable band reaction in ovariohysterectomized bitches. **Journal of the American Veterinary Medical Association**, v.200, n.1, p. 64-66, Jan.1992.

WISE, K. J. Evaluation of postoperative complication following elective surgeries of dogs and cats at private practices using computer records. **Journal Can Veterinary**, v.37, n.4, p.673-678, Nov.1996.

ANEXO I

Ficha de identificação do animal, histórico e anamnese

UNIVERSIDADE FEDERAL RURAL DO RIO DE JANEIRO

Curso de Pós-Graduação em Ciências Clínicas e Patologia Veterinária

Dissertação: Complicações pós-operatórias em cadelas submetidas a ovário-histerectomia

Fabiane Azeredo Atallah - 2007

IDENTIFICAÇÃO

Registro: _____ Data: _____
Nome: _____ Idade: _____ Raça: _____
Pelagem: _____ Peso: _____
Proprietário: _____ Tel.: _____

HISTÓRICO E ANAMNESE

Quando a cadela foi castrada? _____ anos _____ meses Por quê?
Aonde castrou? clínica particular projetos de castração

Localidade: _____

Como foi o pós-operatório imediato?

Usou colar? sim não

Houve deiscência da sutura? sim não

Presença de seroma? sim não

Hemorragia? sim não

Já sofreu algum outro tipo de cirurgia abdominal antes? sim não Quantas?
Qual?

Quais os sinais observados?

| | | |
|-------------------------------------------------|--------------------------------------------|----------------------------------------|
| <input type="checkbox"/> fistula abdominal | <input type="checkbox"/> fistula no flanco | <input type="checkbox"/> anorexia |
| <input type="checkbox"/> hiporexia | <input type="checkbox"/> anúria | <input type="checkbox"/> disúria |
| <input type="checkbox"/> urina fétida | <input type="checkbox"/> constipação | <input type="checkbox"/> apatia |
| <input type="checkbox"/> incontinência urinária | <input type="checkbox"/> vômitos | <input type="checkbox"/> perda de peso |
| <input type="checkbox"/> dor | <input type="checkbox"/> exsudação vaginal | <input type="checkbox"/> outros |

Exames realizados: nenhum hemograma uréia creatinina
 AST ALT EAS cultura e antibiograma
 outros

Exames complementares: fistulografia urografia
 ultra-sonografia excretora outros

ANEXO II

Ficha de exame clínico

UNIVERSIDADE FEDERAL RURAL DO RIO DE JANEIRO

Curso de Pós-Graduação em Ciências Clínicas e Patologia Veterinária

Dissertação: Complicações pós-operatórias em cadelas submetidas a ovário-histerectomia

Fabiane Azeredo Atallah - 2007

EXAME CLÍNICO

Registro:

Data:

Estado corporal: normal magro gordo

Comportamento: ativo prostrado

Mucosas: nomais hipocoradas congestas
 cianóticas

Estado de hidratação: hidratado desidratado %

Frequência respiratória mpm

Frequência cardíaca bpm

ANEXO III

Ficha dos exames laboratoriais

UNIVERSIDADE FEDERAL RURAL DO RIO DE JANEIRO

Curso de Pós-Graduação em Ciências Clínicas e Patologia Veterinária

Dissertação: Complicações pós-operatórias em cadelas submetidas a ovário-histerectomia

Fabiane Azeredo Atallah - 2007

EXAMES LABORATORIAIS

Registro:

Data:

Hematócrito: %

Leucograma total: mg/dL

Uréia: mg/dL

Creatinina: mg/dL

AST: mg/dL

ALT: mg/dL

Outros:

ANEXO IV

Ficha da avaliação ultrasonográfica

UNIVERSIDADE FEDERAL RURAL DO RIO DE JANEIRO

Curso de Pós-Graduação em Ciências Clínicas e Patologia Veterinária

Dissertação: Complicações pós-operatórias em cadelas submetidas a ovário-histerectomia

Fabiane Azeredo Atallah - 2007

ANÁLISE ULTRASSONOGRÁFICA

Registro:

Data:

- presença de granuloma em pedículo ovariano direito
- presença de granuloma em pedículo ovariano esquerdo
- presença de granuloma em coto uterino
- aderência intestinal
- presença de hidronefrose rim esquerdo rim direito
- presença de hidroureter ureter direito ureter direito
- piometra de coto
- presença de ovários

ANEXO V

Ficha de avaliação do exame de urografia excretora

UNIVERSIDADE FEDERAL RURAL DO RIO DE JANEIRO

Curso de Pós-Graduação em Ciências Clínicas e Patologia Veterinária

Dissertação: Complicações pós-operatórias em cadelas submetidas a ovário-histerectomia

Fabiane Azeredo Atallah - 2007

ANÁLISE DO EXAME DE UROGRAFIA EXCRETORA

Registro:

Data:

rim direito

alteração:

rim esquerdo

alteração:

ureteres

alteração:

bexiga

alteração:

ANEXO VI

Análise do exame de cistografia retrógrada

UNIVERSIDADE FEDERAL RURAL DO RIO DE JANEIRO

Curso de Pós-Graduação em Ciências Clínicas e Patologia Veterinária

Dissertação: Complicações pós-operatórias em cadelas submetidas a ovário-histerectomia

Fabiane Azeredo Atallah - 2007

ANÁLISE DO EXAME DE CISTOGRAFIA RETRÓGRADA

Registro:

Data:

Laudos:

ANEXO VII

Ficha de alterações observadas no trans-operatório

UNIVERSIDADE FEDERAL RURAL DO RIO DE JANEIRO

Curso de Pós-Graduação em Ciências Clínicas e Patologia Veterinária

Dissertação: Complicações pós-operatórias em cadelas submetidas a ovário-histerectomia

Fabiane Azeredo Atallah - 2007

ALTERAÇÕES OBSERVADAS NO TRANS-OPERATÓRIO

Registro:

Data:

- presença de granuloma em pedículo ovariano direito
- presença de granuloma em pedículo ovariano esquerdo
- presença de granuloma em coto uterino
- aderência intestinal
- presença de hidronefrose rim esquerdo rim direito
- presença de hidroureter ureter direito ureter direito
- piometra de coto
- presença de ovários

ANEXO VIII

Ficha de classificação do material de sutura utilizado

UNIVERSIDADE FEDERAL RURAL DO RIO DE JANEIRO

Curso de Pós-Graduação em Ciências Clínicas e Patologia Veterinária

Dissertação: Complicações pós-operatórias em cadelas submetidas a ovário-histerectomia

Fabiane Azeredo Atallah - 2007

CLASSIFICAÇÃO DO MATERIAL DE SUTURA UTILIZADO

Registro:

Data:

Observação macroscópica:

- multifilamentar absorvível
- multifilamentar inabsorvível
- monofilamentar absorvível
- monofilamentar inabsorvível

Informação cedida pelo cirurgião que realizou a ovário-histerectomia:

Anexo X

Ficha de avaliação no 70 dia de pós-operatório

UNIVERSIDADE FEDERAL RURAL DO RIO DE JANEIRO

Curso de Pós-Graduação em Ciências Clínicas e Patologia Veterinária

Dissertação: Complicações pós-operatórias em cadelas submetidas a ovário-histerectomia

Fabiane Azeredo Atallah - 2007

QUESTIONÁRIO DE AVALIAÇÃO NO 70 DIA DE PÓS-OPERATÓRIO

Registro:

Data:

- | | | |
|----------------------------------------------|------------------------------|------------------------------|
| A cadela está urinando? | <input type="checkbox"/> sim | <input type="checkbox"/> não |
| Apresenta incontinência urinária? | <input type="checkbox"/> sim | <input type="checkbox"/> não |
| Está defecando? | <input type="checkbox"/> sim | <input type="checkbox"/> não |
| Está com colar elizabetano? | <input type="checkbox"/> sim | <input type="checkbox"/> não |
| Houve alteração na fístula? Qual? | <input type="checkbox"/> sim | <input type="checkbox"/> não |
| Presença de hemorragia? | <input type="checkbox"/> sim | <input type="checkbox"/> não |
| Verifica-se deiscência de sutura? | <input type="checkbox"/> sim | <input type="checkbox"/> não |
| Está vomitando? | <input type="checkbox"/> sim | <input type="checkbox"/> não |
| Há algum tipo de exsudação vaginal? Qual? | <input type="checkbox"/> sim | <input type="checkbox"/> não |

Anexo XI

Ficha de avaliação do 15º dia e 3º mês de pós-operatório

UNIVERSIDADE FEDERAL RURAL DO RIO DE JANEIRO

Curso de Pós-Graduação em Ciências Clínicas e Patologia Veterinária

Dissertação: Complicações pós-operatórias em cadelas submetidas a ovário-histerectomia

Fabiane Azeredo Atallah - 2007

QUESTIONÁRIO DE AVALIAÇÃO DO 15º DIA E 3º MÊS DE -OPERATÓRIO

Registro:

Data:

Estado geral: Ótimo Bom Regular
 Ruim Óbito

Quais os sintomas apresentados?

Apresenta seqüelas? sim não

Quais?

Entrou no cio? sim não

Anexo XII

Valores laboratoriais de referência no cão

| Exame laboratorial | Parâmetros normais |
|---------------------------|---------------------------|
| Hematócrito | 37-55% |
| Leucometria global | 6.000-17.000 |
| Uréia sérica | 12-30 |
| Creatinina sérica | 0,5-1,5 |
| ALT | 10-88 |
| AST | 10-88 |

Essentials of veterinary hematology, 1993.

Anexo XIII

Laudos de Histopatologia nas Cadelas com Complicações Pós Ovário-Histerectomia

| Número do animal | Natureza do material | Achados histológicos |
|------------------|--------------------------------------------------------|------------------------------------------------------------------------------------------------------------------------------------------------------------------------------------------------------------------------------------------------------------------------------------------------------------------------------------------------------------------------------------------------------------------------------------------------------------------------------------------------------------------------------------------------------------------------------------------------------------------------------------------------------------------------------------------------------------------------------------------------------------------------------------------------------------------------------------------------------------------------------------------------------------------------------------------------------------------------------------------------------------------------------------------------------------------------------------------------------------------------------------------------------------------------------------------------------|
| Cadela 01 | Granuloma de ovário direito (T 1358-05) | Infiltração inflamatória por neutrófilos, plasmócitos e linfócitos, com formação de granulomas coalescentes e predominância de macrófagos, por vezes com de células gigantes do tipo corpo estranho. No centro de alguns granulomas verificam-se alguns neutrófilos degenerados. Há feixes fibrosos entremeando os focos inflamatórios, bem como extensa fibrose ao redor de todo o processo. Em uma área se observou fístula contendo material exógeno, sob forma de feixe contendo fibras de coloração azul-acinzentada, refringente, cortado transversal ou longitudinalmente (PAS negativo), envolvido por neutrófilos degenerados com fagocitose de neutrófilos por macrófagos e macrófagos com citoplasma vacuolizado (espumoso). Adicionalmente foram evidenciadas áreas de tecido de granulação com proliferação de arteríolas e veias, colágeno jovem, fibras musculares vacuolizadas e um pouco mais eosinofílicas, focos de mineralização e grupamentos de macrófagos com hemossiderose. A inflamação granulomatosa estende-se também ao tecido adiposo adjacente, onde também se visualizou presença de material exógeno de coloração cinza-esverdeada que mostrou-se negativo pelo PAS. |
| Cadela 02 | Granuloma no ovário direito (T 1357-05) | Infiltração inflamatória constituída predominantemente por macrófagos, com presença também de neutrófilos, plasmócitos e linfócitos, formando granulomas coalescentes, por vezes com presença de células gigantes do tipo corpo estranho. No centro de alguns granulomas verificam-se alguns neutrófilos degenerados. Ha formação de fístula central contendo material exógeno, sob forma de feixe contendo fibras de coloração azul-acinzentada, refringente, cortado transversal ou longitudinalmente, envolvido por neutrófilos degenerados. A coloração pelo PAS resultou negativa. Verificaram-se ainda fagocitose de neutrófilos por macrófagos, macrófagos com citoplasma vacuolizado (espumoso) e proliferação de vasos sanguíneos. A inflamação granulomatosa estende-se também ao tecido adiposo adjacente. |
| Cadela 03 | Fístula subcutânea com pequeno granuloma na linha alba | Infiltrado inflamatório com presença de neutrófilos e macrófagos. Visualizou-se material exógeno idêntico ao observado na cadela 02, porém com reação inflamatória muito menos intensa. |

| | | |
|------------------|--------------------------------------------------------------------------------------------|--------------------------------------------------------------------------------------------------------------------------------------------------------------------------------------------------------------------------------------------------------------------------------------------------------------------------------------------------------------------------------------------------------------------------------------------------------------------------------------------------------------------------------------------------------------------------------------------------------------------------------------------------------------------------------------------------------------------------------------------------------------------------------------------------------------------------------------------------------------------------------------------------------------------------------------------------------------------------------------------------------------------------------------------------------------------------------------------------------------------------------------------------------------------------------------------------|
| | SUIPA | |
| Cadela 04 | Granulomas nos ovários direito e esquerdo (T 1361-05) Rim direito (T 1363-05) | Presença de granulomas coalescentes entremeados por tecido fibroso, semelhante ao caso da cadela 08 (T – 1360/05), porém com maior abundância de tecido adiposo e com numerosas artérias congestionadas e de paredes espessadas, veias e linfáticos dilatados e com extensa fibrose de permeio. Não foi evidenciada presença de material exógeno. Fibrose da cápsula renal e focos discretos de hemorragia subcortical. Marcada fibrose intersticial, presença de focos de infiltração inflamatória piogranulomatosa/granulomatosa, com raras células gigantes afetando o córtex e a medula, com dilatação de túbulos e da cápsula de Bowmann por aumento do filtrado glomerular. Leve espessamento da cápsula de alguns glomérulos e tufo glomerulares diminuídos e até ausentes. Congestão dos vasos do cortex, medular com túbulos renais dilatados e com células epiteliais achatadas. Focos de mineralização em túbulos; focos de macrófagos contendo pigmentos de hemossiderina. Pelve erodida, com congestão e foco de hemorragia, com infiltrado inflamatório granulomatoso e com presença de muitos neutrófilos. Nos fragmentos examinados não foi evidenciado material exógeno. |
| Cadela 05 | Granuloma de coto uterino (T 1356-05) | Extensa fibrose, áreas de hemorragia, inflamação granulomatosa envolvendo material exógeno refringente, de coloração amarelada (PAS negativo), com características semelhantes às demais lesões descritas (talvez mais anguloso). Ha presença de numerosos plasmócitos próximos ao material exógeno. Verificou-se ainda leve endometrite no coto uterino e fibrose da própria. |
| Cadela 06 | Granuloma no ovário direito SUIPA | Lesões semelhantes às descritas no caso da cadela 02. |
| Cadela 07 | Granuloma de coto uterino | Lesões semelhantes às descritas no caso da cadela 05 (t-1356/05), acrescidas de fistulação, com presença de células gigantes do tipo corpo estranho e moderada inflamação granulomatosa entremeadando a musculatura da parede uterina. |
| Cadela 08 | Granuloma de ovário direito (T 1360-05) | Focos de hemorragia acompanhados por hemossiderose e formação de granuloma do tipo corpo estranho, fistulado, contendo material exógeno, arredondado em corte transversal, de coloração variando entre cinza azulado e amarelo-esverdeado e envolto por denso infiltrado inflamatório rico em neutrófilos, plasmócitos e linfócitos, com predominância de macrófagos. Ao redor dessas áreas se observa tecido adiposo infiltrado pelo mesmo tipo de células inflamatórias, proliferação de tecido conjuntivo e acentuada congestão de artérias. |

| | | |
|------------------|------------------------------------------------------|-------------------------------------------------------------------------------------------------------------------------------------------------------------------------------------------------------------------------------------------------------------------------------------------------------------------------------------------------------------------------------------------------------------------------------------------------------------------------------------------------------------------------------------------------------------------------------------------------------------------------------------------------------------------------|
| Cadela 09 | Rim direito e granuloma de ovário direito (T 485-06) | Não se observa tecido renal, mas apenas processo granulomatoso e tecido adiposo entremeado por muitas faixas de fibrose, colágeno jovem e focos de infiltrado inflamatório rico em macrófagos, muitos dos quais com aspecto espumoso, neutrófilos degenerados, necróticos e focos de mineralização incipiente. Se observa, em outro corte, presença de material exógeno (fio de sutura), negativo à coloração pelo pas. |
| Cadela 10 | Rim direito (T 486-06) | Tecido cortical renal comprimido pela extensa dilatação cística da pelve (hidronefrose). Os tufo glomerulares apresentam-se atroficos, pequenos e alguns até ausentes e a cápsula dilatada e até levemente espessada. Vê-se ainda focos de infiltrado inflamatório linfoplasmocitário rico em macrófagos no interstício e fibrose intersticial. A região medular também se apresenta comprimida, com fibrose acentuada e desaparecimento quase que completo dos túbulos. Os vasos das papilas apresentam-se dilatados e repletos de sangue. |
| Cadela 11 | Granuloma de ovário esquerdo (T 1362-05 A) | Lesões semelhantes às descritas no caso da cadela 05, porém com formação de granulomas menos individualizados. Havia grande fístula central com material exógeno (verde-azulado a amarelo-esverdeado – PAS negativo), infiltrado inflamatório por macrófagos e neutrófilos necróticos e focos de mineralização incipiente; o processo era envolvido por fibrose que se estendia ao tecido adiposo adjacente. |
| Cadela 12 | Granuloma de coto uterino (T 488-06) | Processo inflamatório granulomatoso, rico em células gigantes, em meio ao qual se observam numerosas fibras, esféricas e amarelo-esverdeadas ao corte transversal (sugestivas de fio de sutura, PAS negativo), em meio a tecido necrótico; de permeio ao tecido muscular lisos e observam faixas de tecido conjuntivo fibroso, infiltrado inflamatório rico em macrófagos, muitos dos quais vacuolizados, células gigantes do tipo corpo estranho e numerosos pequenos vasos sanguíneos. |
| Cadela 13 | Granuloma de coto uterino e bexiga (T 1359-05) | Processo granulomatoso fistulado contendo material exógeno (fio de sutura) acinzentado e refringente ao corte transversal e longitudinal (PAS negativo), com polimorfonucleares ao redor dos filamentos, com macrófagos e células gigantes. No entorno da fístula havia proliferação de tecido conjuntivo em faixas, fibras musculares com focos de mineralização, tecido de granulação e colágeno jovem. Macrófagos espumosos e polimorfonucleares degenerados e necróticos eram observados em focos mais densos entre essas áreas. Fagocitose de neutrófilos por macrófagos e células gigantes também foram observados.No tecido da bexiga não se observou alteração. |
| Cadela 14 | Rim direito SUIPA | Presença apenas de cápsula renal intensamente fibrosada, com vários focos de necrose. |

| | | |
|------------------|---------------------------------------------------------------------------------------------------------|--------------------------------------------------------------------------------------------------------------------------------------------------------------------------------------------------------------------------------------------------------------------------------------------------------------------------------------------------------------------------------------------------------------------------------------|
| | | |
| Cadela 15 | Granuloma de coto uterino (T 1362-05 B) | Se observa processo inflamatório menos intenso, com moderada fibrose na própria do endométrio e entre as glândulas endometriais. Se observou ainda, na periferia da musculatura do tecido uterino, muitos focos contendo material exógeno, cortados transversal e longitudinalmente, de coloração azulada e refringente ao HE e ao PAS. |
| Cadela 16 | Granuloma de ovário direito SUIPA | Extensa área de fibrose, com presença de células inflamatórias (macrófagos, neutrófilos, plasmócitos e linfócitos). |
| Cadela 17 | Granuloma de ovário direito (T 487-06) | Na periferia do corte se observam tecido muscular e tecido adiposo e em seguida, densas faixas de tecido fibroso estão entremeadas por infiltrado inflamatório granulomatoso. Em processo fistulado, se observam numerosas fibras esféricas, acinzentadas e refringentes ao corte transversal (de fio de sutura, PAS negativo) em meio ao tecido necrótico rico em neutrófilos degenerados, macrófagos espumosos e células gigantes. |
| Cadela 18 | Fragmentos de intestino (cólon descendente) com proliferação tecidual firme e esbranquiçada (T 1243-05) | Fragmentos de intestino envoltos por proliferação de tecido conjuntivo, formando aderências entre alça intestinal e restos de tecido ovariano. Observaram-se ainda áreas de hemossiderose, leve a moderada inflamação piogranulomatosa nas adjacências da aderência e leve infiltrado inflamatório linfoplasmocitário na mucosa intestinal. |
| Cadela 19 | Granuloma de ovário esquerdo SUIPA | Observaram-se tecido de granulação, fagocitose de neutrófilos por macrófagos, macrófagos com citoplasma vacuolizado e proliferação de veias e artérias. Visualizou-se material exógeno. |
| Cadela 20 | Ovário esquerdo SAP/UFRRJ 31109 | Ovário (remanescente) com presença de corpo lúteo e folículos sem vestígios de processo inflamatório e nas adjacências se via restos de tecido uterino de aspecto histológico normal. Não se observou material exógeno que sugerisse fio de sutura ou qualquer tipo de reação inflamatória. |